



**Universidade Federal de Pelotas
Faculdade de Odontologia
Extensão Universitária**

- ADITEME -

**“Atendimento Especial de Pacientes com Disfunção da
Articulação Temporomandibular”**

Conceitos básicos em Anatomia da Cabeça e Pescoço

**Coordenador Prof. Dr. Guilherme Camacho
Prof. Dr. Renato Waldemarin**

Prof. Dr. Guilherme B. Camacho

Prof. Dr. Renato Waldemarin

C.D. Grazielle Porto

C.D. Sílvia Almeida

Rev. 2014

1) INTRODUÇÃO

A articulação temporomandibular (ATM) tem a anatomia e a função mais complexas entre todas as articulações do corpo humano.

Esse fato é explicado pela duplicidade dos componente articulares (dois côndilos e duas cavidades glenóides), bi-laterais que se movimentam simultaneamente, além de possuir ainda a presença de um terceiro componente articular, a oclusão dentária.

É uma articulação altamente especializada e distingui-se das demais articulações porque as superfícies articulares não são recobertas por cartilagem hialina, mas sim por tecido fibroso avascular que contém células cartilaginosas, por isso também chamado de fibro cartilagem

É um conjunto de estruturas anatômicas que, com a participação de grupos musculares especiais, possibilitam à mandíbula executar variados movimentos durante a mastigação.

A ATM é definida como uma diartrose (articulação móvel), biaxial (movimentos segundo dois eixos) e condilar (elipsóide), porém, pode também ser definida tecnicamente como uma articulação ginglemoar-troidal porque permite movimentos de rotação e translação.

As características que a distingue das demais articulações do corpo são:

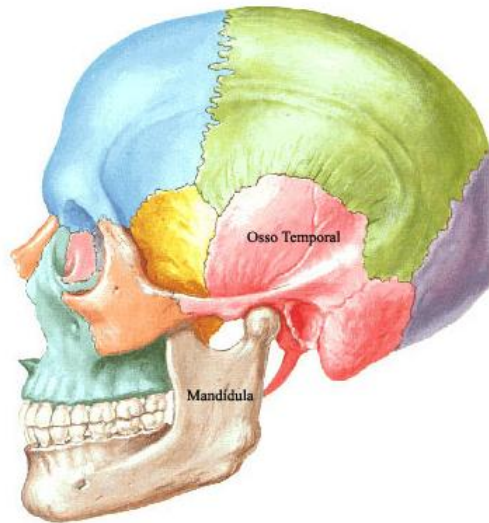
- É uma articulação bilateral, interligada pela mandíbula e interdependente, com movimentos próprios para cada lado, porém simultâneos, podendo ser considerada como uma única articulação;
- Há uma relação de interdependência da ATM com a oclusão dos dentes de ambos os arcos;
- O revestimento das superfícies articulares é de fibrocartilagem e não de cartilagem hialina;
- A cabeça da mandíbula cresce na superfície, sem cartilagem epifisária;
- As faces articulares são bastante discordantes;
- Um disco articular se coloca entre as faces articulares;
- A ATM tem movimentos de rotação e translação associados;
- Impulsos proprioceptivos são gerados também ao nível dos dentes e das estruturas bucais.

2) COMPONENTES DA ARTICULAÇÃO TEMPOROMANDIBULAR

A Articulação é constituída por ossos, disco articular, tecidos sinoviais , ligamentos e músculos

a) Ossos

A articulação têmporo-mandibular é a articulação da mandíbula com o osso temporal.



a.1) Osso temporal:

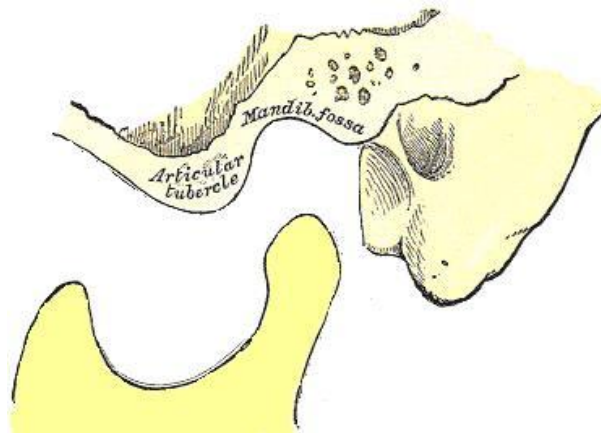
A superfície articular do osso temporal consiste de uma porção posterior côncava e de outra, anterior, convexa. A porção côncava do osso temporal é a cavidade articular (fossa mandibular) e a parte convexa é a eminência articular (tubérculo articular).

➤ Eminência articular ou tubérculo articular

que é uma saliência óssea constituída pela raiz transversa do arco zigomático, colocada anteriormente na fossa mandibular. Notamos nesta eminência articular, dois planos inclinados ou vertentes: a vertente anterior que se continua com o plano ósseo da fossa infra temporal, e a vertente posterior que se continua com a fossa mandibular e que na articulação está relacionada com a vertente anterior da cabeça da mandíbula. A união das duas vertentes é forma a crista articular.

➤ Fossa mandibular ou cavidade articular

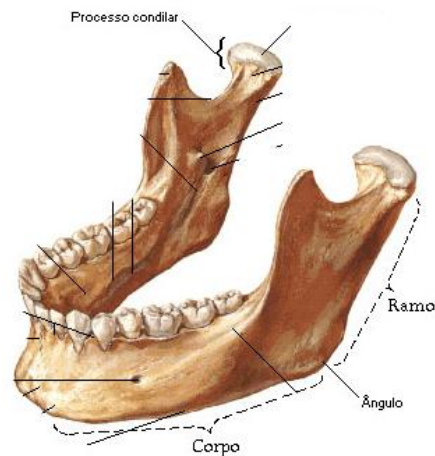
A fossa mandibular é uma cavidade elipsóide, situada anterior ao meato auditivo externo, limitada pela vertente posterior do tubérculo articular anteriormente, pela porção timpânica do osso temporal posteriormente. É dividida em duas partes por uma fenda estreita, a fissura petro-timpânica (timpâno escamosa). A parte anterior é lisa e articular e a parte posterior rugosa e não articular.



a.2) mandíbula

O processo articular da mandíbula corresponde ao côndilo mandibular.

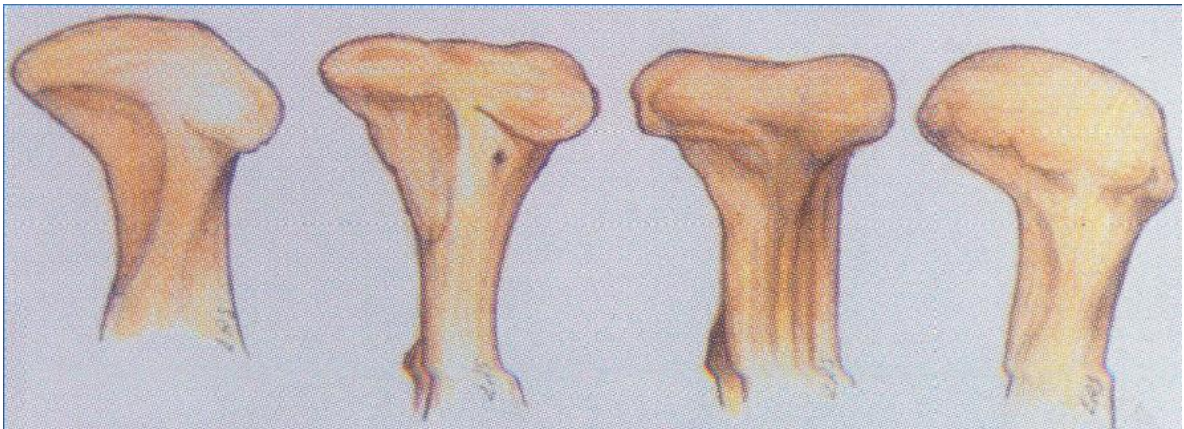
O côndilo tem formação cilíndrica irregular, devido a uma ligeira inclinação do colo da mandíbula, porção estrangulada entre o côndilo e o ramo, a superfície articular do côndilo dirige-se para cima e anteriormente, e possui duas vertentes.



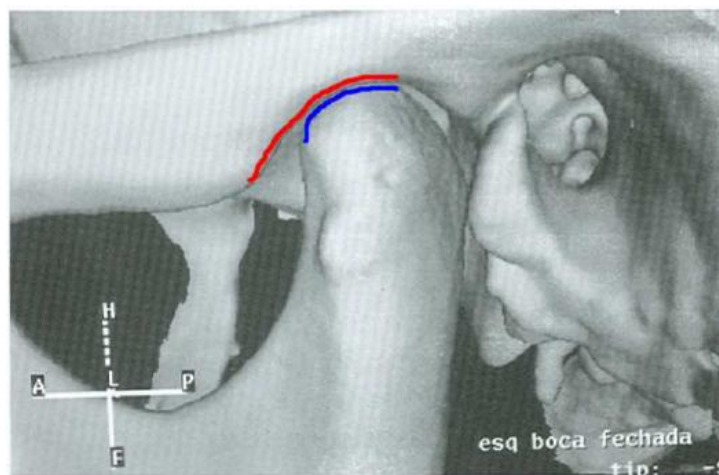
O côndilo mandibular tem morfologia muito variada, sendo no entanto, sempre convexa em todos os planos.

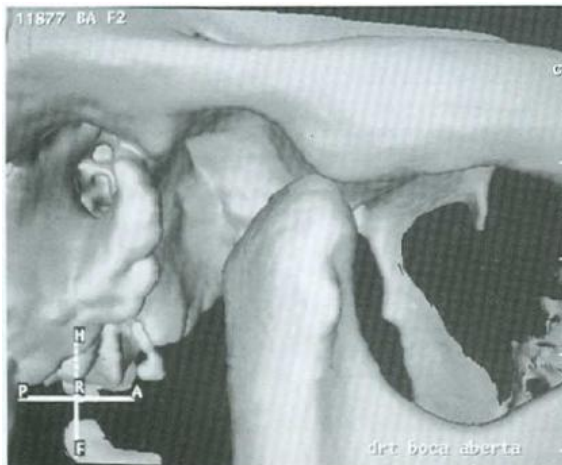Visto frontalmente notam-se duas proeminências nas suas extremidades(pólo medial e pólo lateral).

Entre esses dois pólos apresenta uma ligeira concavidade(fóvea pterigóide), onde de insere as fibras do músculo pterigóideo lateral inferior e parte do superior.



A superfície funcional da articulação corresponde à parte anterior do teto da fossa mandibular, vertente posterior do tubérculo até a crista articular, e face superior e anterior do côndilo.





Cada uma destas superfícies ósseas é recoberta por uma cartilagem, a **Cartilagem articular**.

b) Disco articular:

Entre estas duas cartilagens existe um fino disco ovalado, chamado de **Disco articular** ou *discus articularis* ou fibrocartilagem interarticular ou ainda menisco articular. Tem a função de absorver os impactos da movimentação da mandíbula.

disco articular é uma lâmina fibro cartilaginosa de forma elíptica situada entre o côndilo da mandíbula e a fossa mandibular do osso temporal, dividindo a cavidade articular em dois compartimentos. Sua face superior é côncavo-convexo para se adaptar à forma da fossa mandibular e a eminência articular. Sua face inferior, em contato com o côndilo, é côncava.

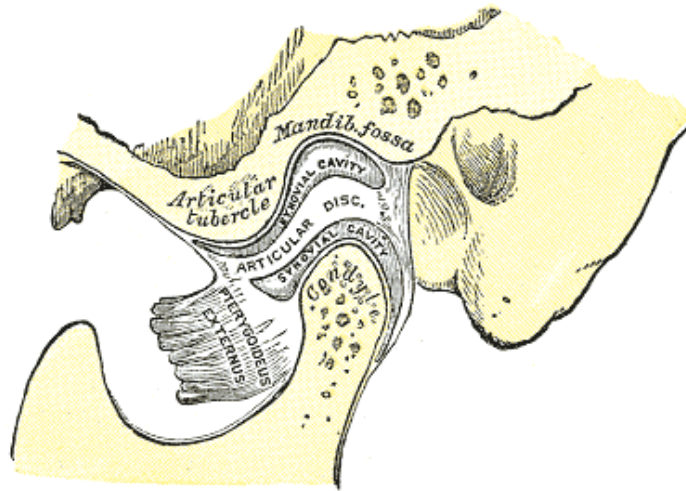
Sua parte central é sempre mais delgada, que a periférica, com 1 mm de espessura (parte anterior com 3 à 4 mm e a posterior 4 à 5 mm).

É bem innervada e vascularizada na periferia, porém no centro não é innervada nem vascularizada.

Durante os movimentos mandibulares é mantido em seu lugar pela ação conjunta das fibras superiores do músculo pterigóideo lateral, banda bilaminar e ligamentos colaterais.

tem a principal função de prolongar a fossa mandibular nos movimentos anteriores do côndilo da mandíbula estabelecendo concordância entre as superfícies articulares e funciona também como amortecedor de forças.

Assim a cavidade articular passa a ser dividida pelo disco articular em duas cavidades sinoviais, uma superior ou supra meniscal e a outra inferior ou infra meniscal.



c) Ligamentos

Como em qualquer sistema articular, os ligamentos têm um papel importante na proteção das estruturas. Os ligamentos da articulação são feitos de tecido conjuntivo colagenoso que não se esticam. Eles não atuam ativamente na função da articulação, mas sim agem passivamente como agentes limitadores ou de restrição.

Existem três ligamentos funcionais que seguram a ATM: o ligamento capsular (capsular articular); os ligamentos colaterais (discais); e o ligamento temporomandibular.

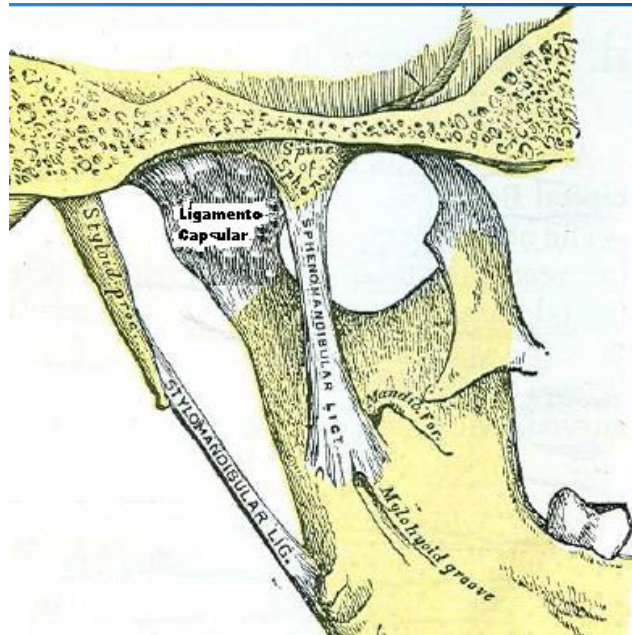
Existem também dois ligamentos acessórios, o esfenomandibular e o estilomandibular

c.1) Cápsula articular ou ligamentos capsular:

Membrana fina, resistente e relativamente laxa que recobre toda a articulação, inserindo-se na parte superior do osso temporal ao longo das bordas das superfícies articulares da fossa mandibular e da eminência articular, já na parte inferior, as fibras do ligamento capsular prendem-se ao pescoço da mandíbula ao nível da fôvea pterigóide.

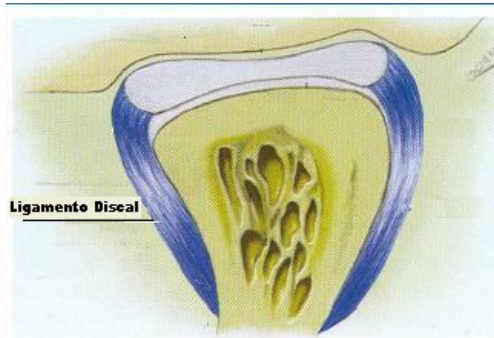
A sua camada externa é formada por tecido conjuntivo rico em colágeno e sua camada interna é revestida por células endoteliais, específicas, que formam a estrutura da membrana sinovial.

Age para resistir a qualquer força mediana, lateral ou inferior que tende a separar ou deslocar as superfícies articulares. Uma função significativa sua é envolver a articulação, desta forma retendo o líquido sinovial.



c.2) Ligamentos Colaterais(discais)

Os ligamentos colaterais, em número de dois(discal medial e discal lateral) , prendem as bordas medial e lateral do disco aos pólos da cabeça da mandibula. Os ligamentos discais mediano e lateral prendem as extremidades do disco aos pólos mediano e lateral da cabeça da mandíbula respectivamente. São responsáveis pela divisão mediolateral da articulação nas cavidades articulares superior e inferior. Esses ligamentos , não tem capacidade de estiramento,atuam para restringir o movimento do disco, ou seja, fazem-no mover-se passivamente com o processo articular da mandibula quando ele desliza anteriormente e posteriormente.



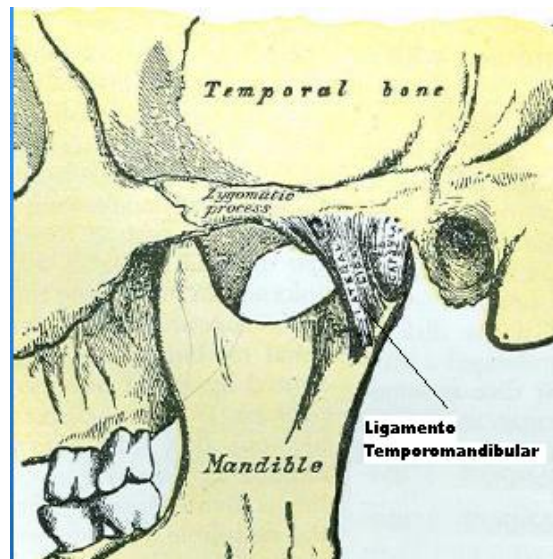
c.3) Ligamento temporomandibular

O aspecto lateral do ligamento capsular é reforçado por fibras fortes e condensadas que compõem o ligamento temporomandibular, o único verdadeiro ligamento da ATM. É dividido em duas partes distintas: a parte superficial e a parte do feixe profundo.

A parte superficial origina-se da face lateral da eminência articular e da raiz do processo zigomático do osso temporal e vai se inserir atrás do pescoço da mandíbula. Tem a função de manter a cabeça da mandíbula e o disco articular contra a eminência articular.

A parte do feixe profundo é uma estreita tira do ligamento que vem da crista da eminência articular, continuando-se ânteromedialmente com a inserção anterior do disco articular. Apresenta a função de evitar que a mandíbula seja forçada para trás.

Estas funções fazem parte de um sistema de trava deste ligamento que limita os movimentos da articulação.



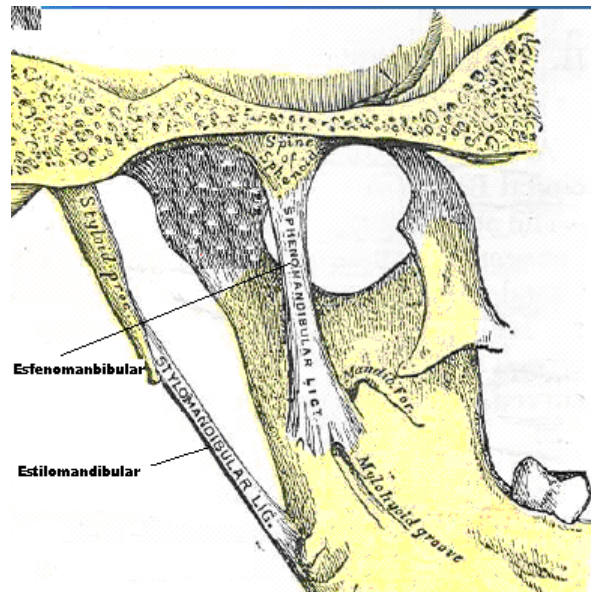
c.4) Ligamento Esfenomandibular

Origina-se da espinha angular do osso esfenóide, dirige-se para baixo, em direção à mandíbula, em forma de leque. A sua área de inserção é na língula, na borda inferior do forame mandibular e na borda inferior do sulco do pescoço da mandíbula. Ele não tem nenhum efeito limitador no movimento mandibular.

c.5) Ligamento estilomandibular

Este ligamento estende-se em ângulo para baixo e para frente do processo estilóide e do ligamento Estiloióideo até a região da porção póstero-medial da borda do ramo mandibular.

O ligamento relaxa-se, enquanto da boca fechada, e fica tenso somente na propulsão exagerada da mandíbula, limitando dessa forma os movimentos protrusivos. Também não tem qualquer ação nos movimentos mandibulares.



d) Tecidos Sinoviais

d.1) Membrana Sinovial

Uma membrana sinovial, separadamente, reveste a cápsula em cada um dos dois compartimentos da articulação. A membrana, cuja espessura varia de uma a várias camadas celulares, apresenta pregas e

vilosidades, tornando-se um tecido franjado. Ricamente vascularizada e innervada. A membrana sinovial é responsável pela remoção de materiais estranhos à cavidade articular bem como pela produção do líquido sinovial (sinóvia), cuja principal função é fazer a lubrificação da articulação.

d.2) Líquido Sinovial

um líquido viscoso nutritivo e lubrificante, é uma solução aquosa de sais retirados do sangue, glicose e pequenas quantidades de proteínas que, com esses elementos, penetra e nutre as fibrocartilagens. Uma propriedade bioquímica relevante é sua viscosidade, a qual produz uma ação lubrificante das superfícies articulares, possibilitando os movimentos de deslizamento, com o mínimo de fricção, proporcionado pela presença do ácido hialurônico.

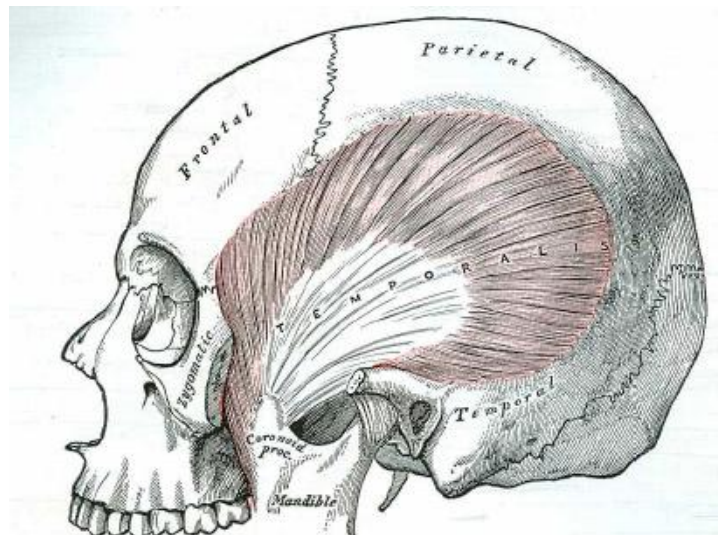
e) Músculos

Os músculos não fazem parte da articulação propriamente dita, porém, são essenciais para os movimentos da ATM.

e.1) Temporal:

Tem origem na fossa temporal e face profunda da fascia temporal, dirigindo-se para baixo e para frente, passa por baixo do arco zigomárico e insere-se na apófise coronóide e bordo anterior do ramo da mandíbula quase até o terceiro molar.

Sua função é elevar a mandíbula e sua porção posterior é retrai-la.



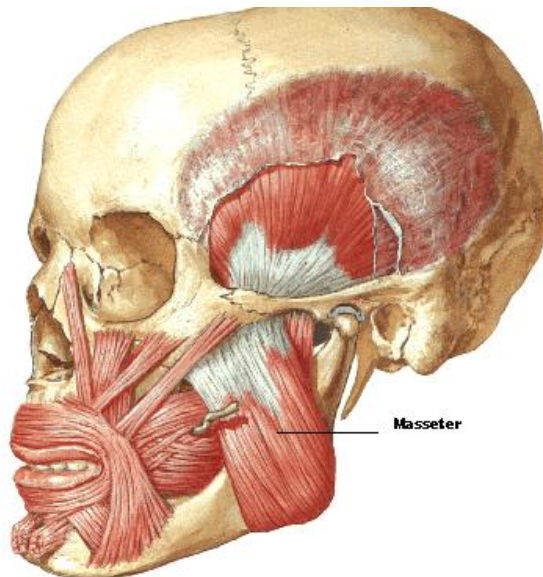
e.2) Masseter:

Músculo espesso e quadrilátero, constituído por dois feixes:

- Feixe profundo: Origem no terço posterior do bordo inferior e toda face medial do arco zigomático, dirigindo-se para frente e para baixo para se inserir na metade superior do ramo e face lateral do processo coronóide.

- Feixe Superficial: Origem no processo zigomático da maxila, dois terços anteriores do bordo inferior do processo zigomático, dirigindo-se para baixo e para trás para se inserir no ângulo e metade inferior da face externa do ramo da mandíbula.

Possui ação de elevação da mandíbula.



e.3)Pterigodeo lateral:

Músculo curto e grosso que se estende quase horizontalmente entre a fossa infratemporal e o côndilo
Tem dois feixes:

- Feixe superior: origem na parte inferior da face lateral da grande asa do esfenóide e crista infratemporal

- Feixe inferior: Origem na face lateral da lâmina petigoide lateral do esfenóide

Dirigem-se para trás , para fora e horizontalmente para se inserir na parte anterior do colo do côndilo e margem anterior do disco.

Tem ação de descer a mandíbula, protusão e lateralidade

e.4)Pterigoideo Medial

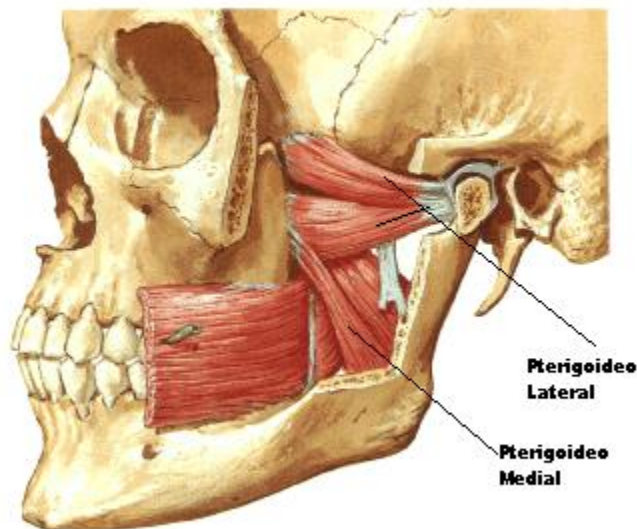
Espesso e quadrilátero contituido por dois feixes que ocupam a face interna do ramo da mandíbula por baixo do masseter.

- Feixe profundo: Tem origem na face medial da lâmina pterigóide lateral do esfenoide e processo piramidal do palatino

- Feixe superficial: Tem origem na face lateral do processo piramidal do palatino e tuberosidade da maxila

Os dois feixes dirigem-se para baixo, para fora e pra trás e inserem-se na parte inferior e posterior da superfície medial do ramo e ângulo da mandíbula.

Sua ação é elevar a mandíbula



e.5) Supra-hioideo:

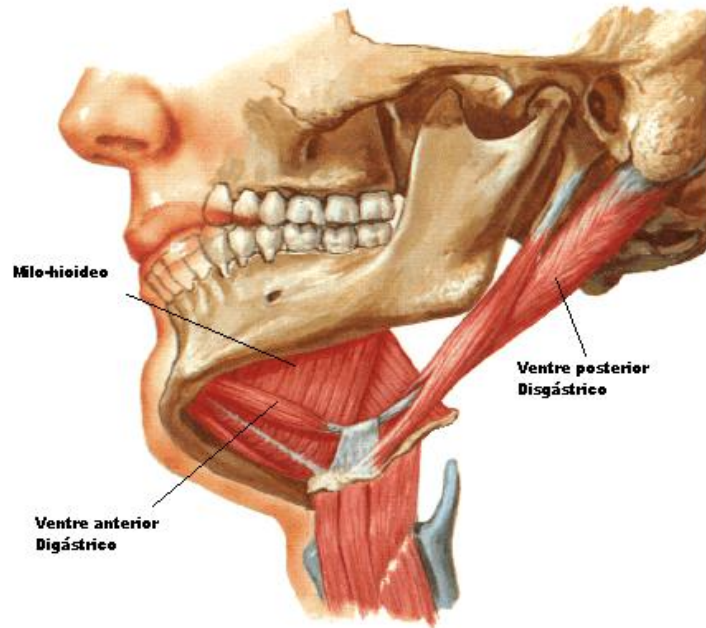
É um conjunto de quatro músculos que se situam entre a mandíbula e o osso hioide , os quais participam dos movimentos de abaixamento da mandíbula:

- Digastrico: Contituido por dois feixes

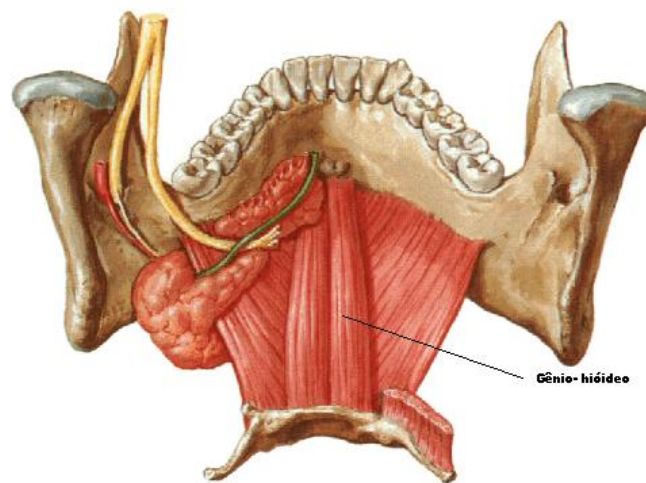
- Ventre posterior: Tem origem na apófise mastoide do temporal, dirige-se para baixo e para frente unindo-se ao ventre anterior através de um tendão, que se fixa no corpo e grande corno do hioide.

- Ventre anterior: tem origem numa depressão no lado interno da mandíbula junto à sínfise, dirige-se para baixo e para trás até juntar-se com o ventre posterior

- Milo-hioideo Insere-se na linha milo-hioidea na face interna da mandíbula, dirige-se para baixo e para dentro, inserindo-se no corpo do hioide
- Estilo-hioideo: Tem origem na superfície posterior e lateral do processo estiloide, dirigindo-se para baixo e para frente para se inserir no corpo do hioide



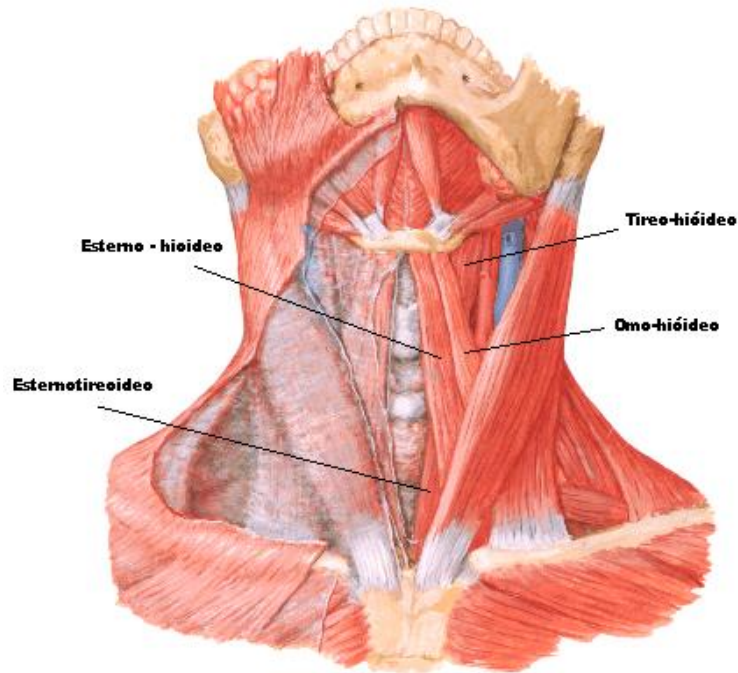
- Genio-hioideo É um músculo estreito com origem na face interna da sínfise mentoniana, dirige-se para baixo e para trás para se inserir na face anterior do osso hioide



e.6)Infrahióideo

É um conjunto de quatro músculos situados abaixo do osso hioide, que colaboram na abertura forçada da boca, fixando o hioide para permitir uma maior ação dos músculos Supra-hioideo

- Esterno–hióideo:
- Esternotireoideo
- Tireo-hióideo
- Omo-hióideo



Fechamento da boca → Temporal
→ Masseter
→ Pterigoideo Medial

Abertura da Boca → Pterioideo Lateral
→ Supra- hioideo
→ Hinfra-hioideo

Protusão : Ação simétrica dos Pt. Laterais e ação sinérgica dos músculos de fechamento

Retrusão: Fibras posteriores do temporal

Lateralidade: Pt. Lateral do lado oposto.

f) Vascularização e Inervação:

f.1) Vascularização:

Fornecida basicamente pelas artérias maxilar e temporal superficial, principais ramos da carótida externa, através dos seguintes ramos: auricular profunda, meníngea média, temporal posterior, auricular posterior e occipital.

f.2) Inervação:

Fornecida principalmente pelo nervo auriculotemporal, massetérico, temporal profundo e pterigoideo, todas ramos da divisão mandibular do trigemio

#####