

UNIVERSIDADE FEDERAL DE PELOTAS
FACULDADE DE ODONTOLOGIA
DEPARTAMENTO DE ODONTOLOGIA RESTAURADORA
UNIDADE DE PRÓTESE DENTÁRIA



MONOGRAFIA

Meios de intervenção no plano/mesa oclusal: Coronoplastia

Alexandre Molardi de Aguiar
Willian Ribeiro Neves
Guilherme Brião Camacho

1-Introdução

Desde muito tempo, a oclusão tem sido considerada como um fator crítico de sucesso em qualquer procedimento odontológico que vise à reabilitação do sistema estomatognático. Ela tem sido vista como algo difícil por alguns profissionais que acabam por evitar a aplicação dos princípios oclusais quando realizam desde tratamentos clínicos corriqueiros, até tratamentos mais específicos como os de distúrbios temporomandibulares, por exemplo. A presença de contatos prematuros dentários é um achado comum (aproximadamente, segundo Pegoraro, 90% das pessoas o possuem) e normalmente o organismo, através de processos adaptativos, consegue manter a homeostasia do sistema. Um contato prematuro, na maioria dos casos, não necessariamente interfere na função ou causa patologias oclusais pois não apresenta sintomatologia dolorosa. Porém, em muitos casos, a presença desse tipo de contato interfere, realmente, na função podendo levar à parafunções e injúrias teciduais.

A oclusão traumática foi definida por STILLMAN e McCALL em 1922 como um estresse oclusal anormal capaz de produzir (ou que se tenha produzido) injúrias aos dentes, ao periodonto ou ao sistema neuromuscular.

A terapia oclusal é qualquer forma de tratamento que altere a condição oclusal do paciente. Essas alterações podem ser reversíveis ou temporárias (placas interoclusais) e irreversíveis ou permanentes (reabilitação protética, desgastes oclusais, terapias ortodônticas e intervenções cirúrgicas). Uma terapia oclusal irreversível é indicada quando existem evidências clínicas de que o fator

oclusal contribui decisivamente para o desenvolvimento e/ou agravamento da anormalidade presente, isso tendo já previamente aplicado a terapia reversível.

Nesta revisão literária, será abordado especificamente o ajuste oclusal como meio permanente de intervenção na mesa oclusal.

O ajuste oclusal é a conduta terapêutica que propõem a remodelação da face oclusal/incisal dos dentes (coronoplastia), através de desgastes seletivos ou acréscimo de materiais restauradores, buscando harmonizar o aspecto funcional maxilomandibular em relação cêntrica e nos movimentos excêntricos. Quando pequenas mudanças são suficientes para promover requisitos aceitáveis de normalidade oclusal, pode ser feito o ajuste oclusal. Esse procedimento é também conhecido como desgaste seletivo. Como envolve remoção de estrutura dental, deve ser limitado à espessura do esmalte, o que diminui sua indicação na rotina de casos clínicos.

O estudo e conhecimento dos fundamentos básicos deste ajuste fornecem embasamento para efetivos procedimentos de diagnóstico, planejamento e tratamento da patologia oclusal. Esse ajuste deve ser estabelecido visando à melhoria da saúde bucal, sendo que há necessidade de acurada avaliação quanto às suas indicações.

As indicações desse ajuste são a presença de sinais e sintomas de oclusão traumática, quando as relações oclusais podem ser melhoradas por meio de ajuste no caso de discrepância oclusal em relação cêntrica, tensão muscular anormal (apresentando desconforto e dor decorrentes de hábitos como bruxismo ou briqueamento), presença de disfunção neuromuscular, previamente a procedimentos restauradores extensos para estabelecer um padrão de oclusão

ótimo, estabilização da oclusão e dos resultados obtidos pelo tratamento ortodôntico e pela cirurgia bucomaxilofacial, coadjuvante no tratamento periodontal em casos com mobilidade dental. Este está contra-indicado quando é feito profilaticamente, sem que o paciente apresente sinais e sintomas de oclusão traumática, sem o diagnóstico da causa do distúrbio ou sem o conhecimento da técnica correta de como fazê-lo. O procedimento quando mal executado pode agravar o quadro.

São considerados sintomas de uma oclusão traumática: a sensibilidade das estruturas periodontais, hipersensibilidade pulpar e dentinária, desconforto regional vago e dor muscular ou da articulação temporomandibular.

Para fazer esse diagnóstico, o profissional deve utilizar procedimentos clínicos e laboratoriais com o emprego de um articulador semi-ajustável que possua no mínimo mecanismos de ajuste para o ângulo de Bennet, o ângulo da inclinação da eminência articular, guia anterior, dimensão vertical e distância intercondilar (os quais são essenciais para análise das relações intermaxilares), visando coletar informações sobre a relação oclusal do paciente. Ao detectar anormalidades nesta, os objetivos do tratamento devem ser claramente explicitados para o paciente. Após o consentimento deste, inicia-se o planejamento do ajuste que deve seguir os seguintes princípios:

- Eliminar contatos que defletem a mandíbula da posição de relação cêntrica para a máxima intercuspidação habitual;
- Eliminação dos contatos mandibulares interferentes nos lados de balanceio (não-trabalho), durante o movimento de lateralidade (contatos dinâmicos);

- Permitir uma guia de desocclusão anterior funcional;
 - Proporcionar a obtenção de contatos bilaterais, simultâneos e estáveis;
 - Dirigir os vetores de força para o longo eixo dos dentes;
 - Evitar, sempre que possível, qualquer redução na altura das cúspides de contenção cêntrica.
- Estreitar a mesa oclusal, evitando ao máximo o alargamento da mesma;
 - Obter a estabilidade em relação cêntrica, e a partir daí, não alterar mais as cúspides de contenção cêntrica.
- Princípio básico: Bom Senso

Para esse planejamento, deve-se considerar fazer antes uma revisão da literatura especializada pertinente, revisão da fisiologia do aparelho estomatognático, enceramento das superfícies oclusais, montagem dos modelos de estudo do paciente em articulador semi-ajustável em relação cêntrica (pois a mesma permite levar a mandíbula para o ponto de máxima intercuspidação habitual no articulador e não o oposto), análise funcional da oclusão nos modelos de estudo montados aplicando regras de orientação para o ajuste.

Esse tipo de tratamento tem como objetivo melhorar as relações funcionais da dentição para que, juntamente com o periodonto de sustentação, recebam estímulos uniformes e funcionais, propiciando as condições necessárias para a saúde do sistema neuromuscular e da articulação temporomandibular.

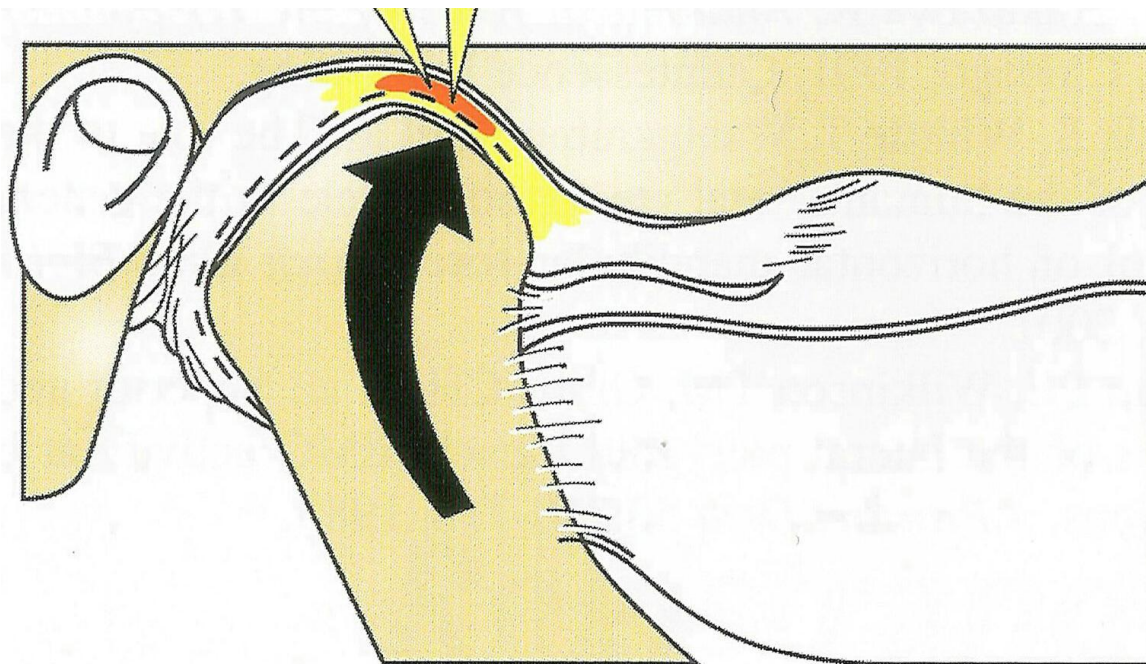
2-Desenvolvimento

2.1- O ajuste oclusal e a sua previsibilidade na vida clínica

É Notório que muitos dentistas têm medo do ajuste oclusal por sofrerem uma lavagem cerebral para ter receios de que qualquer alteração pode levar ao aumento da percepção oclusal ou causar uma desordem temporomandibular (DTM). Esses receios são constantemente reforçados por afirmações na literatura e pelos avisos de clínicos, etc. Tal aconselhamento é baseado num equívoco profundo do que constitui a harmonia no sistema mastigatório, e é reforçado por argumentos de que as DTM's são classificadas como desordem multifatorial única, em vez de um termo vago que inclui muitas desordens diferentes que geralmente não possuem relação com a oclusão. O que deve ser entendido, segundo Peter Dawson é que as alterações oclusais que não são realizadas com precisão estão incompletas ou são feitas em pacientes com DTM's intracapsulares ativas (problemas nos disco articulares e ou desgastes condilares), podem resultar em sinais e sintomas mais sérios. Entretanto, com os procedimentos adequados e com ajuste realizados em pacientes adequadamente selecionados, o nível de sucesso é de quase 100%.

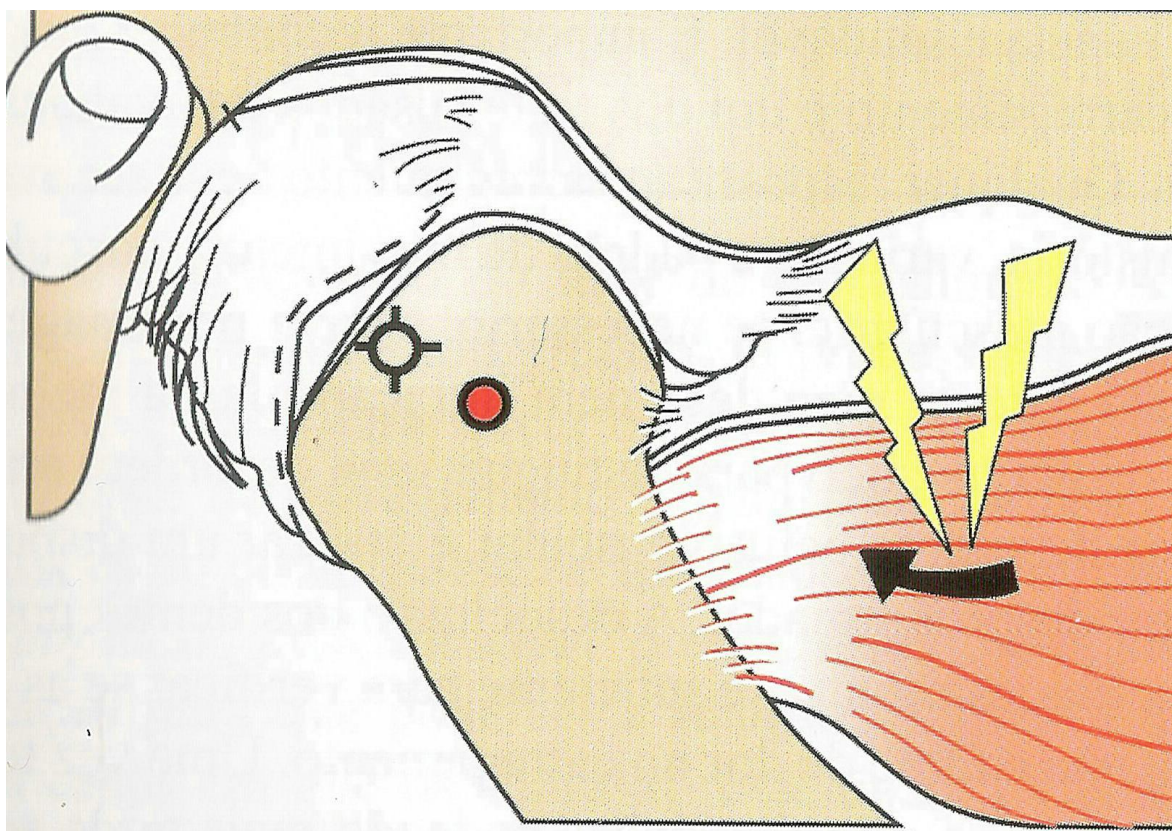
Na ausência de desordens intracapsulares estruturais, o ajuste oclusal preciso para eliminar todas as interferências prematuras ou deflectivas em relação cêntrica é um processo altamente previsível para a eliminação da maioria dos problemas da dor mastigatória muscular, resultando em conforto e estabilidade na dentição. Para que isto ocorra é necessário fazer com que exista um assentamento completo dos côndilos em relação cêntrica, ou seja, nenhum

músculo pode estar atuando de forma incorreta na tentativa de fazer com que exista uma máxima intercúspidação devido a uma interferência oclusal.



Muitas dores orofaciais têm origens em interferências deflectivas, pois o ventre inferior do músculo pterigóideo lateral tem a responsabilidade do posicionamento anterior da mandíbula (tirando o côndilo da cavidade glenóide), no alinhamento com o contato máximo interoclusal sempre que a relação cêntrica não coincidir a MIH. Isto faz com que esse músculo tenha uma contração isométrica antagonista à força para cima dos músculos elevadores da mandíbula, sendo este problema mais perigoso em pacientes bruxomanos. Dores ocluso-musculares mais severas podem resultar de contatos deflectivos que ligeiramente deslocam um dente com interferência, em vez de causar um deslize da cêntrica para a máxima intercúspidação habitual. Então, para executar um tratamento oclusal bem sucedido o clínico precisa ater-se a um requisito básico: O assentamento completo

dos côndilos na cavidade glenóide sem interferência dos dentes posteriores e da guia anterior.



Entretanto, para o ajuste oclusal ser adequado é necessário saber antecipadamente se o mesmo será bem sucedido. Para isto, é preciso que as ATMs sejam capazes de suportar um carregamento firme sem sinal de desconforto ao paciente. Se estas estiverem desalinhadas e não poderem aceitar este, mudanças oclusais diretas e irreversíveis estão contra-indicadas. A chave para esta previsibilidade é saber com certeza que as ATM's não são uma fonte de dor ou desconforto antes do início do tratamento. Para então, lança-se mão de um teste adequado de carregamento. Esse teste terá o propósito de indicar a posição dos côndilos em relação cêntrica e fará o diagnóstico diferencial das desordens

intracapsulares da ATM, determinando se as mesmas são ou não a fontes de dor orofacial.

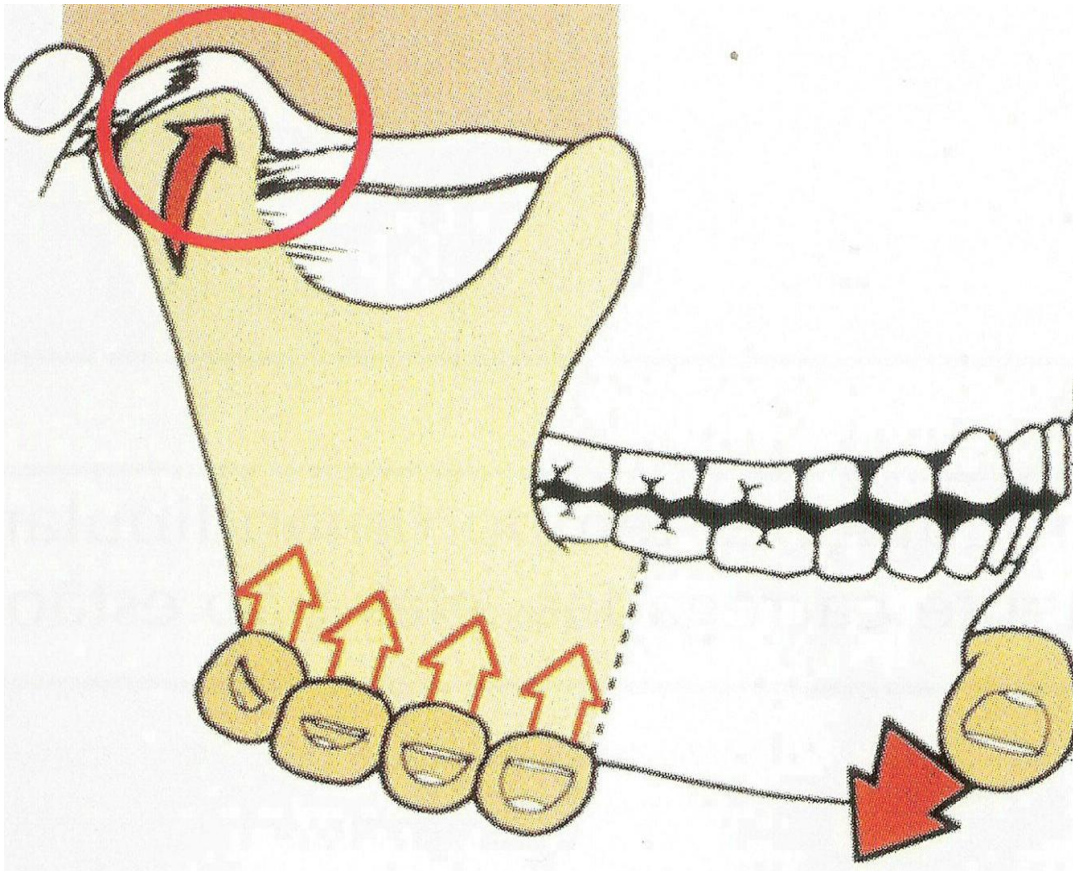
2.2- Teste de carregamento

Esse teste consiste em levar os côndilos para a posição de relação cêntrica (quando os mesmos se encontram na região mais superior-posterior da cavidade glenóide) e fazer uma pressão na base da mandíbula inicialmente leve, aumentando gradativamente a mesma. Se não houver qualquer presença de DTM's, todas as forças irão incidir sobre estruturas avasculares sem inervação e o ventre inferior do músculo pterigóideo lateral estará completamente relaxado, assim não existirá desconforto nas ATMs e na musculatura mastigatória em função deste teste. Se o conjunto côndilo-disco estiver completamente assentado na posição mais superior da fossa, toda a movimentação superior é interrompida pelo osso. Então, qualquer sinal de tensão ou sensibilidade no carregamento é uma indicação absoluta de que o côndilo do lado afetado não está completamente assentado, ou que existe alguma forma de desordem estrutural intracapsular no mesmo. O teste nos avisa se existe algum problema, mas não distingue a natureza deste. Por isso, deve-se posteriormente a detecção do problema realizar um diagnóstico específico para determinar a causa exata do desconforto antes de procedermos com um tratamento irreversível.

No que diz respeito ao ajuste oclusal, o teste de carregamento é muito importante, pois quando existem interferências oclusais os músculos pterigóideos laterais podem responder com uma hiperatividade intensa que leva ao espasmo doloroso, podendo haver uma resistência/dificuldade para posicionar os côndilos

em RC, mesmo com uma ATM intacta e saudável. Nesse caso, como a manipulação delicada não consegue conduzir os côndilos superiormente, o relaxamento desse músculo pode ser feito por qualquer manobra que destrave a deflexão oclusão. Isso pode ser realizado através do posicionamento de um rodete de algodão entre os dentes durante um período de 5 a 20 minutos para liberar a contração muscular ou o espasmo e permitir uma manipulação mais fácil em RC. Neste caso também podem ser usadas placas de mordida, pois essas oferecem uma superfície para a cobertura das interferências deflectivas, dando liberdade aos côndilos irem para uma posição fisiológica.

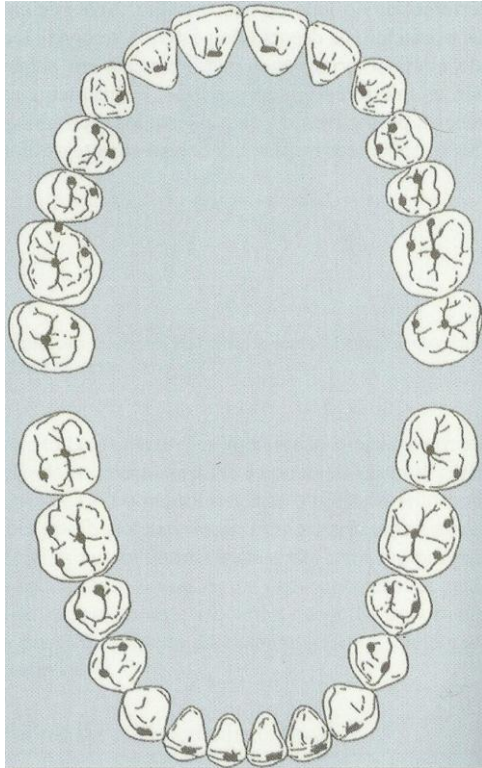
* Se, enfim, o teste indicar qualquer tipo de desconforto, está desaconselhado a solução do problema com a coronoplastia.



3- Pré-requisitos e plano de tratamento oclusal.

Previamente, o paciente deverá apresentar uma boa saúde bucal. Isto infere em uma averiguação periodontal determinando quais os elementos que estão condenados e aqueles com poucas chances de se manter saudáveis, realizar todas as restaurações e extrações que forem necessárias e também um exame radiográfico completo. Como já foi citado anteriormente, é preciso verificar a saúde das articulações temporomandibulares, o posicionamento dos côndilos em relação cêntrica e o paciente estar neuromuscularmente relaxado. Após efetuar esses procedimentos, deve-se obter os modelos em gesso do paciente e o registro de mordida em cêntrica montados em um articulador semi-ajustável possibilitando uma análise mais detalhada das relações inter-maxilares chegando a um diagnóstico apropriado.

A base para o tratamento oclusal é a estabilização da oclusão. Assim, prévia e prioritariamente é necessário determinar se existem contatos de contenção cêntrica estáveis em todos os dentes quando a mandíbula está nessa posição. Para isso é desejável que a mandíbula possa fechar na máxima intercuspidação sem deslocamento dos côndilos e existam contatos simultâneos e de mesma intensidade em todos os dentes. Os mesmos dentes que fazem contato na MIH devem fazer contato em relação cêntrica. Caso indicado, deve-se fazer o desgaste seletivo nos modelos, lembrando sempre de reduzir o quanto for possível sem desgastar a dentina.

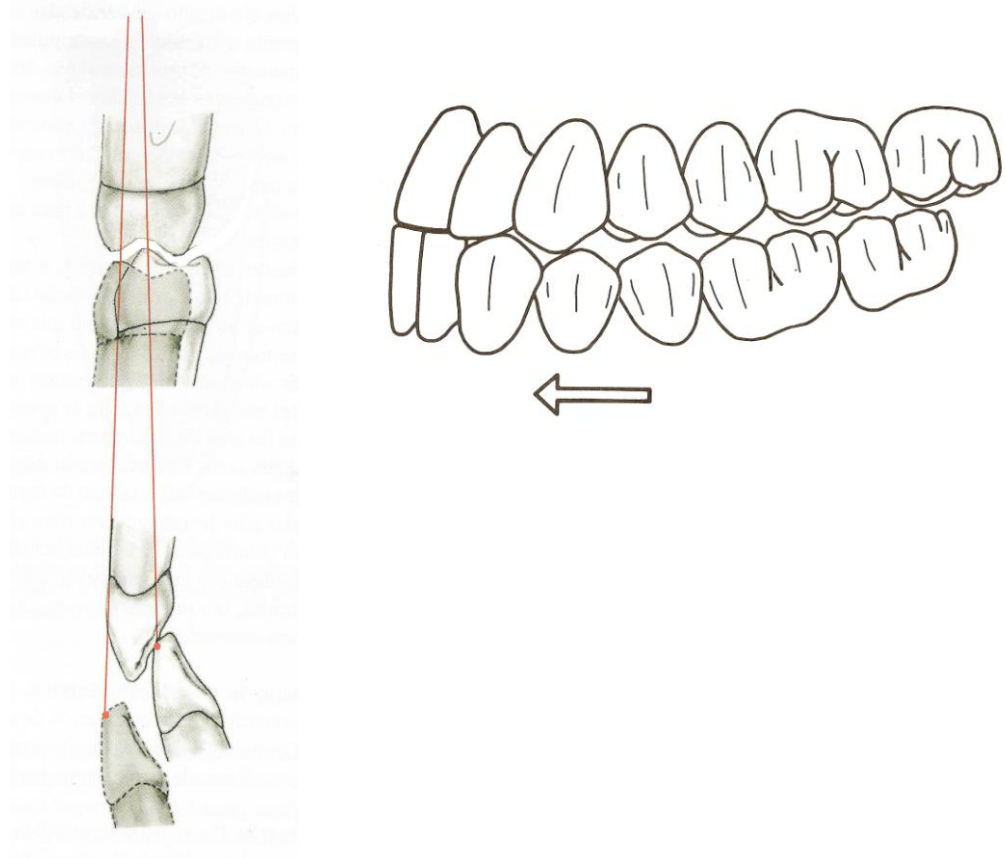


Depois de determinados os contatos de relação cêntrica sem interferências posteriores, deve-se partir para o estabelecimento do guia anterior. Necessitando de qualquer modificação na posição da borda incisal, um enceramento diagnóstico deve ser feito nos modelos montados. Isto será usado para confeccionar as restaurações provisórias que podem ser refinadas em boca.

O terceiro ponto a ser analisado é a desocclusão dos dentes posteriores pela guia anterior. Se isso não ocorrer de maneira correta, os dentes posteriores desocluem os dentes anteriores em protrusão. É necessário confeccionar um registro de mordida protrusivo e o guia condilar programado no articulador, o que permitirá determinar a quantidade de correção necessária nos dentes posteriores.

Por último deve-se proceder a análise da desocclusão nos lados de trabalho e de balanceio (excursão lateral). A chave são os contatos de contenção

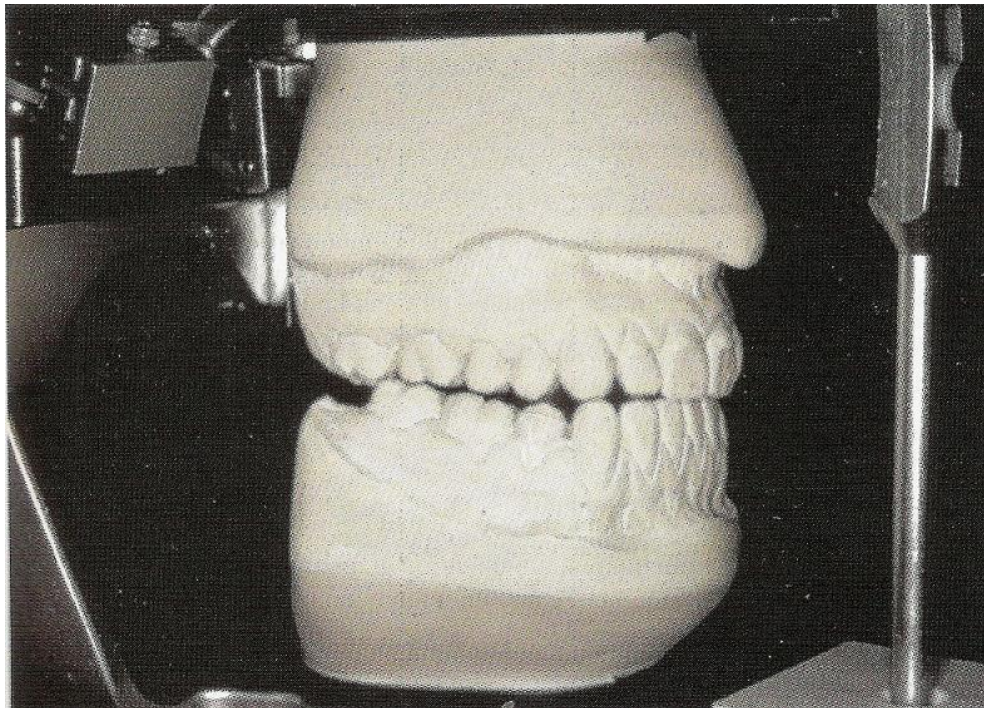
estáveis, o guia anterior e um plano oclusal corretos. Nestes movimentos é necessário a desocclusão dos dentes posteriores.



Para solucionar um problema oclusal é importante a visualização do seu resultado final. Se isso não for efetuado, nenhum procedimento de desgaste, restaurador ou ortodôntico deve ser realizado.

O plano de tratamento terá como base os requisitos para uma estabilidade oclusal, os quais começam por contatos de conexão estáveis. Se este requisito não for preenchido, pode levar à mobilidade dental, desgaste excessivo ou sair da posição adequada. Nesta situação existe um porém quando o

paciente fornece um substituto para o requisito ausente ou quando ele elimina a necessidade deste. Então, se esses contatos de contenção estáveis não forem obtidos, deve-se partir para uma nova tentativa de fornecer contatos estáveis para cada dente. Em caso negativo, avalia-se a possibilidade de substituir os contatos ausentes e por último, na impossibilidade disto, pode-se eliminar essa necessidade de contenção estável. Essas situações devem ser bem avaliadas antes de se começar um tratamento oclusal. Não pode basear o tratamento apenas na oclusão, e sim avaliar cada dente individualmente para determinar se ele possui instabilidade ou não. Por isso, então, usam-se modelos diagnósticos montados corretamente realizando abordagens diferentes de tratamento possibilitando uma análise adequada.



Antes de se começar um ajuste oclusal deve-se salientar novamente de nunca realizar um procedimento de ajuste se o resultado for duvidoso e um

resultado bem-sucedido pode ser determinado antecipadamente. Entender o ajuste oclusal é entender a função do sistema mastigatório. As habilidades do ajuste se encontram em cada faceta do diagnóstico e do tratamento oclusal. Com os procedimentos adequados de ajuste realizados em pacientes adequadamente selecionados, a previsibilidade de sucesso é real não havendo então motivos, segundo Peter Dawson, para temer fazê-lo. O ajuste correto foi concebido para eliminar todos os contatos prematuros ou deflexivos que impedem o assentamento completo do conjunto cêndilo-disco em suas respectivas fossas (relação cêntrica), quando a mandíbula fecha em máxima intercúspidação. Fazer um ajuste inadequado é pior do que não fazer o ajuste e deixar com a maloclusão, o qual na verdade produz novas interferências com as quais o paciente deve se acostumar, podendo causar desconforto nos dentes, ATMs, e nos músculos mastigatórios.

O ajuste adequado libera os movimentos mandibulares conscientemente ou não, tornando possível que os músculos movam a mandíbula para qualquer posição bordejante funcional sem desvio, eliminando as interferências dentárias que desencadeiam o mecanismo “nulificador” do bruxismo. Este ainda possibilita dar estabilidade à dentição, eliminar interferências e faz com que os contatos resultantes distribuam e direcionem as forças adequadamente para uma estabilidade sustentável.

Um plano de tratamento oclusal deve consistir de uma seqüência cronológica dos procedimentos que são necessários para:

- 1 Eliminar a dor;
- 2 Eliminar a infecção;

3 Desenvolver a hemostasia aos tecidos de suporte

4 Recontornar, reposicionar, ou restaurar a dentição quando necessário para homeostasia, estética, conforto e função otimizados.

3.2 Ajuste Oclusal: Definições

Boucher:

Ajuste oclusal é um procedimento que visa modificar a forma oclusal dos dentes através de desgastes seletivos com a intenção de eliminar prematuridades e promover a harmonia oclusal.

American equilibration society:

Ajuste oclusal é a correção da mal posição das ATMs através da eliminação de interferências oclusais por meio de desgastes seletivos.

R. Huffman:

Ajuste oclusal é o processo pelo qual corrigimos uma disfunção mastigatória através de desgastes seletivos recontornando as superfícies dos dentes.

Peter Dawson.

Ajuste oclusal é a correção dos contatos oclusais danosos, isto é, interferências e prematuridades, através de desgastes seletivos.

Milton E. Miranda:

Ajuste oclusal é um procedimento que visa eliminar as interferências e prematuridades com o intuito de desenvolver uma harmonia articular, neuromuscular e oclusal.

TETSUO et al:

Ajuste oclusal é um procedimento clínico que tem por finalidade a correção do contato oclusal traumático.

4- Ajuste oclusal propriamente dito

Ao se realizar o ajuste oclusal o profissional terá como seus objetivos gerais: conforto do paciente, máxima eficiência mastigatória, estabilidade dos dentes(tetsuo et al) e arcos dentais, aumentar a longevidade do sistema e proporcionar o mínimo desgaste dos dentes. Já os objetivos mais específicos, ou seja, os objetivos mecânicos esperados com o ajuste oclusal são: direcionamento axial da força mastigatória; ROC = RC no eixo terminal de rotação; contatos bilaterais, simultâneos e estáveis; liberdade nos movimentos excêntricos e DV aceitável clinicamente. (miranda)

Segundo McHarris os objetivos do ajuste oclusal são cinco:

- Oclusão em relação cêntrica
- Relacionamento adequado dos dentes anteriores
- Ângulo de desocclusão aceitável dos dentes anteriores

- Estabilidade da oclusão corrigida
- Resolução de sintomas

O ajuste oclusal em dentes naturais deve ser realizado mantendo ou melhorando a posição funcional das cúspides, sua forma, e a distribuição dos pontos de contatos oclusais. (Alex Motsch)

INDICAÇÕES PARA A REALIZAÇÃO DO AJUSTE OCLUSAL:(miranda)

- 1- pacientes com sinais e sintomas no sistema mastigatório, desde que não necessitem ortodontia, cirurgia ortognática ou reabilitação oral.
- 2- pacientes com doença periodontal avançada, desde que não necessitem ortodontia, splint oclusal ou reabilitação oral.
- 3- pacientes que necessitem odontologia restauradora extensa.
- 4- Após tratamento ortodôntico, principalmente em adultos, isso somente quando necessário.
- 5- Após correções cirúrgicas (cirurgia ortognática)
- 6- Alguns casos de mordida aberta (0,33 mm posterior fecha 1mm na frente)
- 7- Paciente com acentuada sintomatologia dental. (trauma oclusal)

Para Tetsuo et al o ajuste oclusal é fundamentalmente indicado quando existem evidências de trauma oclusal.

SINAIS E SINTOMAS CLÍNICOS PARA NECESSIDADE DO A. O.:

- aumento da mobilidade dental
- migração dos dentes
- facetas de desgaste oclusal

- dor pulpar
- impactação alimentar
- dor durante e após o contato oclusal
- abcesso periodontal com dor (agudização)
- dor e disfunção na ATM com hipersensibilidademuscular

SINAIS RADIOGRÁFICOS INDICATIVOS:

- afunilamento na crista óssea junto ao espaço periodontal (verticalização da lesão)
- aumento do espaço periodontal
- degeneração da lâmina dura
- reabsorção do osso alveolar
- hipercementose e fragmentos de cimento no espaço periodontal
- condensação ósteo-radicular
- reabsorção radicular

CONTRA-INDICAÇÕES:

Em pacientes com:

- sobreoclusão profunda
- grandes abrasões
- portadores de grande sensibilidade
- ajuste preventivo (miranda , P dawson, José santos jr)
- moloclusões- ortodontia
- malformações- ortopedia / cirurgia

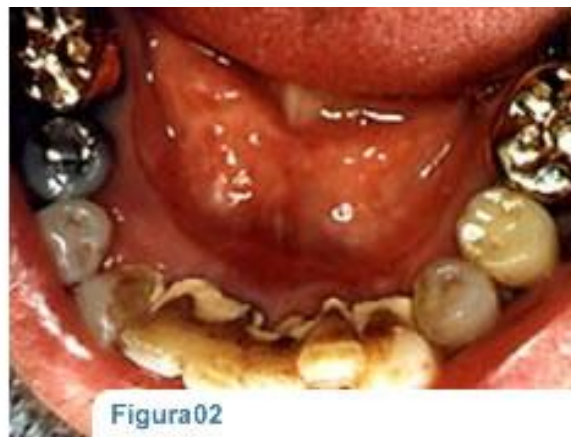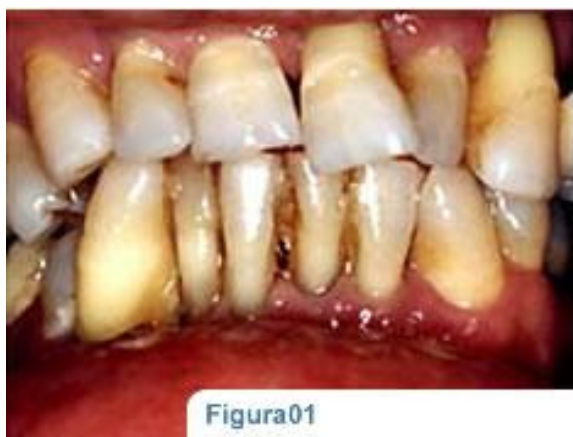Segundo Ash / Ramfjord 1998 embora existam evidências de que o ajuste oclusal possa reduzir a incidência de manifestações de disfunções

tardia, as implicações da relação custo-benefício de tal tratamento oclusal preventivo não pode ser recomendado como prática clínica rotineira, no momento. O ajuste oclusal não deveria ser feito como procedimento inicial, uma vez que relações oclusais ótimas não podem ser determinadas na presença de dor. Entretanto, deveria ser realizada a eliminação de causas oclusais óbvias de dor, tais como interferências por restaurações dentais inseridas recentemente.

Ainda segundo Ash/ Ramfjord, como regra, os procedimentos não invasivos são recomendados para o tratamento inicial. Entretanto, se necessário, para estabilizar a oclusão após o alívio dos sintomas, pode ser indicado o ajuste oclusal, juntamente com a dentística restauradora incluindo a fixação de dentes hipermóveis.

Para a correção por ajuste oclusal em dentes naturais é de extraordinária importância o conhecimento do recorrido individual dos sulcos de protrusão, látero-protrusão, balanceio e de trabalho, onde as cúspides cêntricas se movimentam na superfície oclusal antagônica, especialmente em uma oclusão balanceada uni ou bilateral (Alex Motsch).

DESGASTE SELETIVO COMO SOLUÇÃO DE PROBLEMAS PERIODONTAIS:



(instronodontologia.com)

Sabe-se que as relações oclusais desfavoráveis podem dar origem a lesões periodontais, ou seja, o trauma oclusal indica uma relação oclusal-periodontal, na qual se encontram provas da lesão traumática. Assim o trauma oclusal pode manifestar-se tanto no periodonto como nas estruturas duras dos dentes, polpa, articulações temporo-mandibulares, tecidos moles da boca e sistema neuromuscular.

De acordo com Glickman o trauma oclusal é importante na doença periodontal, ele não dá início à gengivite ou bolsas periodontais, mas afeta o progresso e a gravidade das bolsas periodontais iniciadas por irritação local, assim entender seu efeito sobre o periodonto é útil no controle clínico dos problemas periodontais.

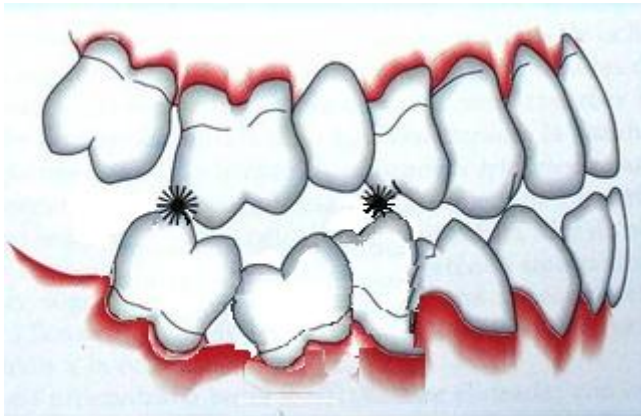
Lascala & Moussalli, Eduardo e Saito citam que o traumatismo oclusal é resultante de uma força de intensidade exagerada sobre um determinado dente ou dentes, e ainda segundo estes, são três as entidades físicas que

causam danos, são elas: direção, intensidade e frequência. As forças axiais são fisiológicas.

De acordo com o mencionado acima torna-se importante o profissional analisar a origem do problema periodontal e principalmente relacionar o problema com o trauma oclusal. Assim a eliminação de uma interferência oclusal através do desgaste seletivo é fundamental para solucionar muitos sintomas periodontais.

É importante dizer que não apenas problemas periodontais podem ser tratados através do desgaste seletivo, mas também tratamentos de sensibilidade dental, evitando uma futura evolução para o tratamento endodôntico, como a necessidade de ajuste oclusal após o tratamento ortodôntico.

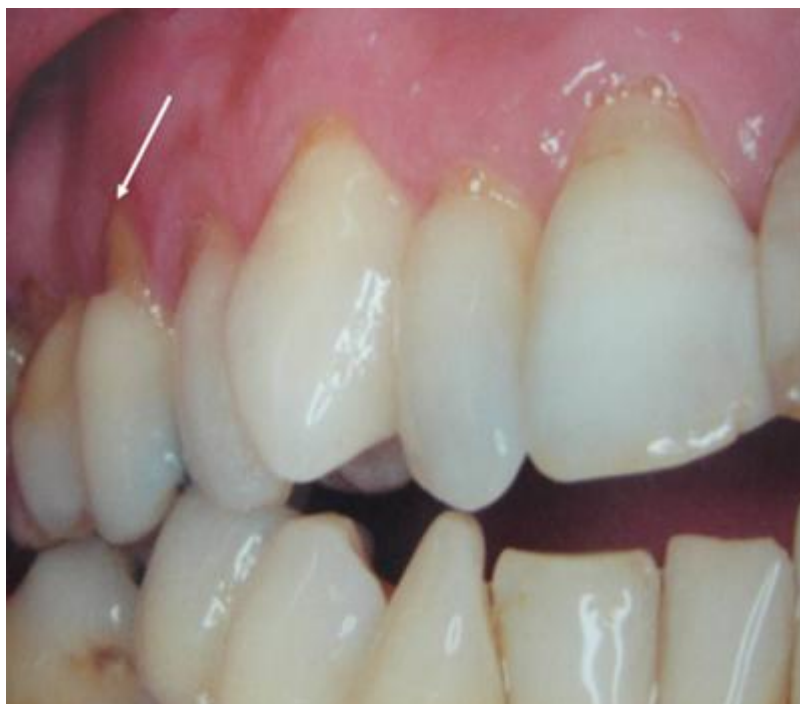DESGASTE EM DENTES NATURAIS DENTES EXTRUÍDOS:



Deve-se efetuar o nivelamento dos dentes extruídos com o plano oclusal, sem ultrapassar a camada de esmalte. Em alguns casos pode necessitar o envolvimento da camada de dentina, o que neste caso indicará a necessidade de reconstruir o dente por meio de restauração MOD com

cobertura oclusal ou mesmo coroa total. Às vezes nesse último procedimento, quando o desgaste se aproximou da polpa, teremos de recorrer à pulpectomia e tratamento endodôntico para depois remodelar o dente por meio protético. No caso de uma malposição extrema, a extração será discutida como último recurso. (Alex Motsch)

AJUSTE PARA NEUTRALIZAR ABFRAÇÕES:



(site conceitosaudebucal.com)

Segundo Sábio et al, o ajuste oclusal é importante em casos de lesões cervicais não cariosas, as quais podem ser originárias de interferências oclusais (trauma oclusal) ou pelo menos agravadas por essas interferências. Assim efetua-se o ajuste oclusal por desgaste seletivo corrigindo essas interferências antes de realizar as restaurações classe v nos dentes afetados por estas lesões melhorando a longevidade dessas restaurações, pois ajustando a oclusão elimina as forças oclusais desnecessárias e elevadas, as

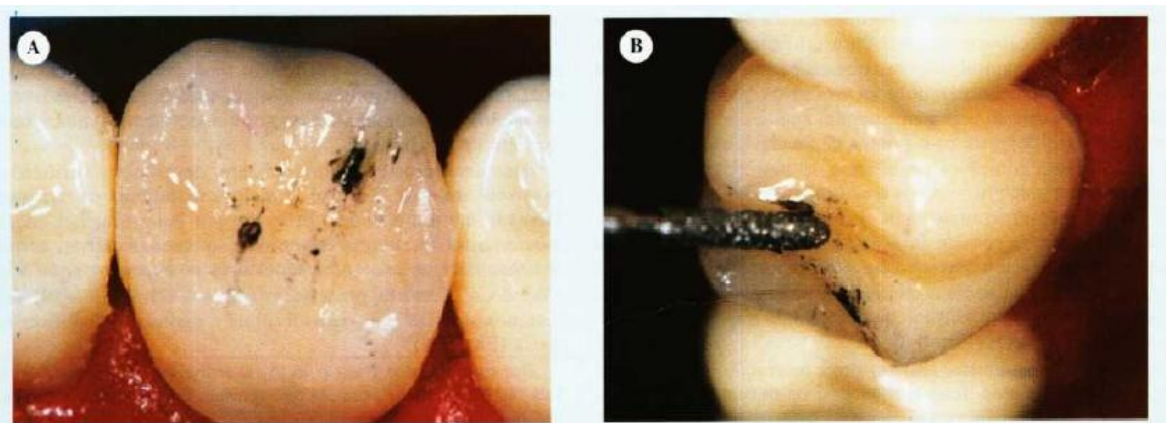
quais fazem uma concentração na região cervical, fazendo com que restaurações fraturem de forma semelhante com que o esmalte fraturou para originar as lesões.

É importante salientar que os dentes posteriores podem suportar somente forças axiais sendo prejudiciais as forças laterais ou oblíquas, por isso o ajuste oclusal visa o direcionamento das forças para o longo eixo dos dentes a fim de evitar abfrações, inclinações e abalo periodontal.

Os procedimentos de ajuste podem ser divididos em quatro partes:

- 1- Redução de todas as superfícies dentárias em contato, que interferem com a relação cêntrica.
- 2- Redução seletiva da superfície dentária que interfere com as excursões laterais. Isto varia em função do guia anterior que se altera para acomodar os ciclos mastigatórios individuais, e quando necessário, para minimizar os estresses laterais nos dentes abalados.
- 3- Eliminação de toda estrutura dentária posterior que interfere com as excursões protrusivas. Isto varia nas relações intermaxilares onde os dentes anteriores não estão em posição de desocluir os dentes posteriores na protrusão.
- 4- Harmonização do guia anterior. Quase sempre é necessário fazer isto em conjunto com a correção das interferências laterais e protrusivas.

4.1- Localizando interferências oclusais



Primeiro mostrando os contatos oclusais após a utilização de um papel articular. Em seguida, procede-se o ajuste oclusal iniciado pelo contato mais próximo da área correta seguindo a inclinação das vertentes. (Santiago et al, 2002)

A grande maioria dos ajustes mal sucedidos é devido a um posicionamento inadequado da mandíbula. É necessário que o conjunto cêndilo-disco devem estar livre para assentar na posição mais superior sem qualquer deslocamento forçado quando os dentes intercuspídam, posicionando assim a mandíbula em relação cêntrica. Para chegar nessa posição, podemos utilizar diversos métodos práticos como pedir para o paciente deglutir, colocar a língua no limite entre palato mole e duro, enclinar a cabeça do paciente bem pra trás e ir fechando a mandíbula. Mas, a técnica ideal e mais correta seria a desprogramação do sistema neuromuscular utilizando algum artifício inter-oclusal

como Jig de Luccia ou rodetes de algodão. Então, posiciona-se a mandíbula o mais posteriormente possível e oclui os dentes.

Procede-se antes o teste de carregamento. Quando movimentar livremente a mandíbula sem interferência muscular, deve-se aplicar uma pressão bilateral firme, havendo qualquer sinal de tensão ou desconforto nas articulações, os procedimentos de ajuste estão contra-indicados, ao menos que os dentes posteriores necessitem de uma restauração oclusal extensa. Nesse caso, uma placa oclusal pode ser usada para otimizar a posição articular antes do ajuste ser iniciado.

A primeira interferência será localizada com a interposição de um papel articular entre os dentes com uma pinça Miller. Primeiramente, se realiza o posicionamento dos côndilos devidamente na cavidade glenóide. Então, em movimentos pequenos, sem diminuir a pressão de carregamento nos côndilos, procede-se o fechamento da mandíbula fazendo com que os dentes se aproximem até que ocorra o primeiro contato.

Ao efetuar um aperto maior sobre os dentes irá ocorrer um deslize a partir da relação cêntrica até a máxima intercuspidação habitual. Este deslize era eliminado para permitir que a mandíbula fechasse em máxima intercuspidação sem que os côndilos fossem deslocados da posição mais superior, mas atualmente, essa técnica é questionável, pois deve permitir liberdade em cêntrica.

Segundo Alex Motsch é importante saber que ao controlar a oclusão com papel-carbono, deve-se evitar os choques rápidos e fazer de preferência, ocluir com pressões lentas, imitando-se a função fisiológica da mastigação, pois desta maneira, as forças são absorvidas pelas fibras do periodonto de um modo

funcional e fisiológico, através da elasticidade das fibras e da ação do amortecedor hidráulico dos vasos, bem como da deformação elástica do osso alveolar e do próprio dente.

AJUSTE DIAGNÓSTICO:

Um método importante e seguro na localização de interferências e aplicação de correções através de desgaste é o ajuste diagnóstico onde o paciente é previamente moldado e seus modelos são montados em um articulador semi-ajustável com seus respectivos registros intermaxilares. Através deste método, o profissional terá mais conforto para estudar cada caso, possibilitando localizar cada interferência e fazer a lista do desgaste seletivo, ou seja, é o mapeamento de todos os desgastes realizados laboratóriamente nos modelos devidamente anotados para que após seja possível realizar no paciente chegando ao final do tratamento com contatos simultâneos bilateralmente estáveis com guia anterior e guia canina.

A última etapa realizada na boca do paciente deve ser feita em uma única sessão, a menos que o paciente esteja usando uma placa de mordida, possibilitando assim fazer o ajuste em mais de uma sessão, mas sempre usando a placa, só retirando-a para comer.

* De acordo com Medeiros o A.O deve ser realizado sempre em duas etapas bem definidas e separadas por uma semana no mínimo: A primeira para ajustar a oclusão de RC e, a segunda, para ajustar nas posições excêntricas fundamentais (lateral de trabalho, balanceio e protrusiva).

Razões para o ajuste diagnóstico:

- facilita o ajuste definitivo
- sabe-se antecipadamente quais dentes necessitarão incrustações, coroas, endodontia e também se ficará com mordida aberta.
- determinação das concavidades palatinas
- construção da mesa oclusal em acrílico
- visualização da dimensão vertical de oclusão final (pode ser diminuída de 1 à 2 mm)
- necessidade de ortodôntia, endodontia, cirurgia.
- facilita o planejamento geral.

4.2- Ajuste oclusal em Relação cêntrica.

O objetivo deste desgaste é tentar fazer coincidir a posição de ROC com RC, mas isso nem sempre é possível. Assim, procura-se conseguir contatos simultâneos em múltiplos dentes na posição de RC, e que estes possibilitem um deslizamento para frente sem interferência até a posição de M.I.C. Os desgastes neste caso são realizados nas vertentes internas da cúspide palatina dos dentes superiores e nas vertentes internas da cúspide vestibular inferior. Este desgaste é feito de uma maneira grosseira, até diminuir a mordida aberta. (TETSUO)

Segundo McHarris, a oclusão em relação cêntrica é o determinante mais importante de estabilidade mandibular.

Se as superfícies oclusais dos dentes em máxima intercúspidação impedem que os côndilos assentem contra o disco, os côndilos devem se acomodar em uma postura excêntrica. Essa postura excêntrica ditada pelos

dentes, à qual os côndilos são forçados, em geral é inferior e anterior à posição desejada de assentamento na relação cêntrica.

Segundo Peter Dawson, essas interferências podem se diferenciadas em dois tipos:

- 1- Interferências na arcada de fechamento.
- 2- Interferências na linha de fechamento.

A primeira interferência faz os côndilos deslocarem para baixo e para frente para obter a máxima intercuspidação, produzindo assim um deslize anterior.

Existe uma regra para corrigir esse tipo de deslize na qual se faz o ajuste nas vertentes mesiais dos dentes superiores ou as vertentes distais dos dentes inferiores .*(“posteriormente fala melhor a técnica”)

Já as interferências na linha de fechamento são aquelas que fazem com que a mandíbula se desvie para o lado direito ou esquerdo a partir do primeiro ponto de contato em RC.

Regras básicas do ajuste: (aplicam-se a qualquer cúspide)

- 1- Se a vertente interferente desvia a mandíbula da linha de fechamento e em direção à bochecha, desgasta-se as vertentes linguais das cúspides vestibulares inferiores, ou as vertentes vestibulares das cúspides palatinas superiores ou ambas as vertentes.
- 2- Se a vertente interferente desvia a mandíbula da linha de fechamento e em direção à lingual, deve-se desgastar as vertentes linguais das cúspides palatinas superiores ou as vertentes vestibulares das cúspides vestibulares inferiores, ou ambas as vertentes.

É importante fazer o ajuste na vertente produzindo um efeito de direcionamento das forças ao longo eixo dos dentes e também deixar o contato de cúspide/centro da fossa com o dente antagonista.(Alex Motsh, 1985; Milton Edson miranda 2006 e mais)

Regras de Desgaste:

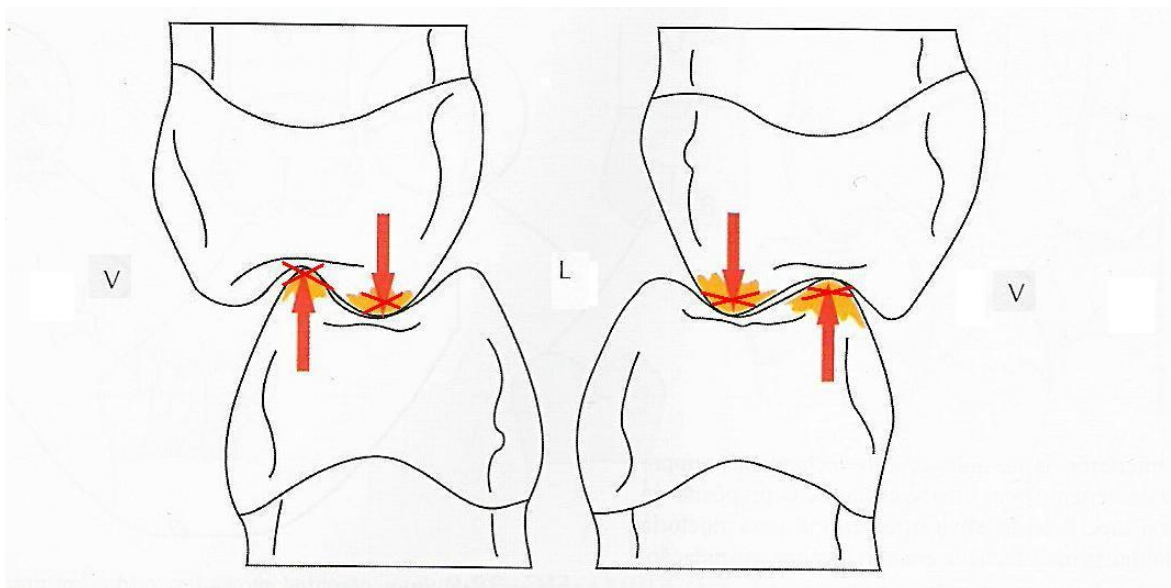
1- Estreite as cúspides de contenção antes de recontornar as fossas

Sabendo que cúspide de contenção é aquela que oclui na fossa, e são representadas normalmente pelas vestibulares de inferiores e palatinas de superiores, diferentemente ocorre na mordida cruzada posterior onde a cúspide lingual inferior oclui na fossa central superior e a cúspide vestibular superior oclui na fossa central inferior, passando estas a serem as cúspides de contenção.

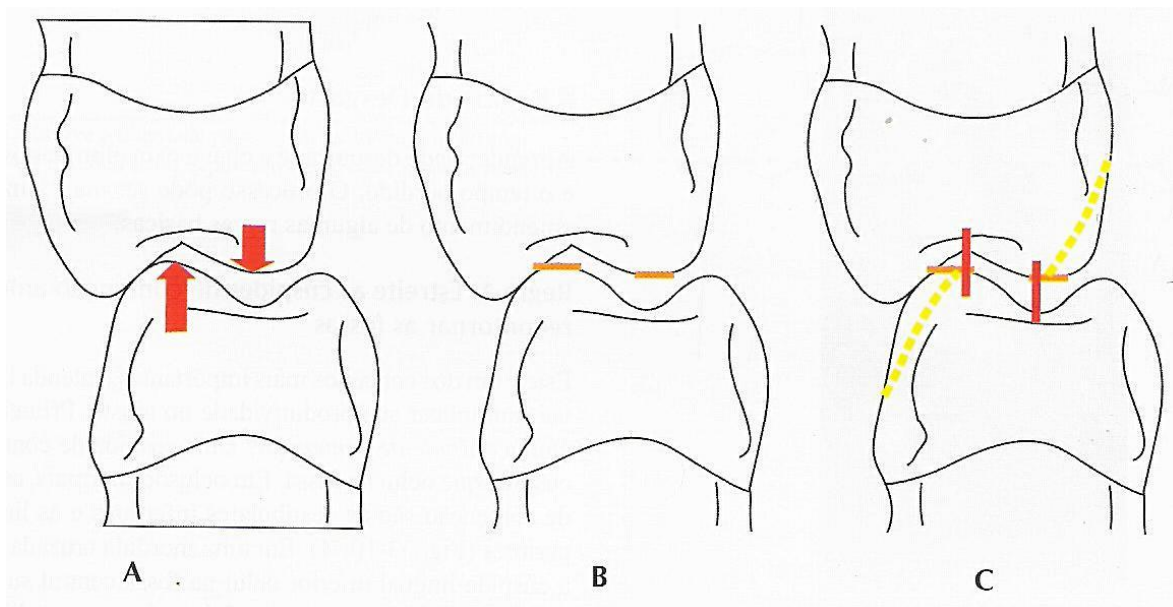
A justificativa para este procedimento é devido à existência de um alargamento das cúspides de contenção em oclusões com contatos deflectivos, assim se houver um estreitamento prévio das cúspides de contenção permitirá um menor desgaste de esmalte para acomodar estas cúspides e ainda postergando o contorno das paredes da fossa as interferências excursivas podem ser eliminadas com menor redução dentária.

2- Não encurte uma cúspide de contenção

O objetivo deve ser estreitar as cúspides largas para reduzir o desgaste no dente antagonista, evitando ponta de cúspide, assim sempre se desgasta a vertente da cúspide que está marcada em relação cêntrica.



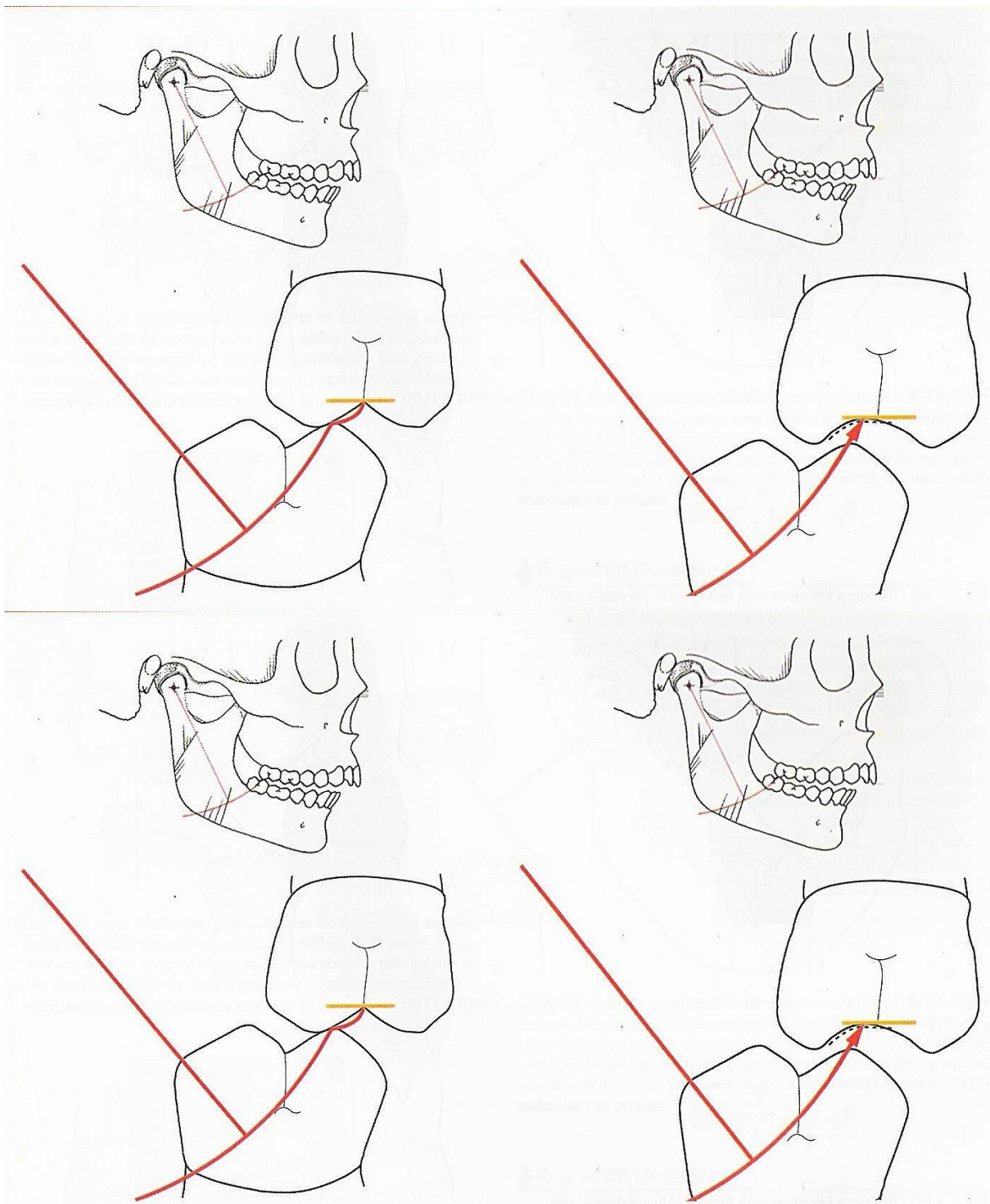
Os dentes superiores sempre são ajustados nas vertentes voltadas para a mesma direção do deslize, e os dentes inferiores são ajustados pelo desgaste das vertentes voltadas na direção oposta à trajetória do deslize.



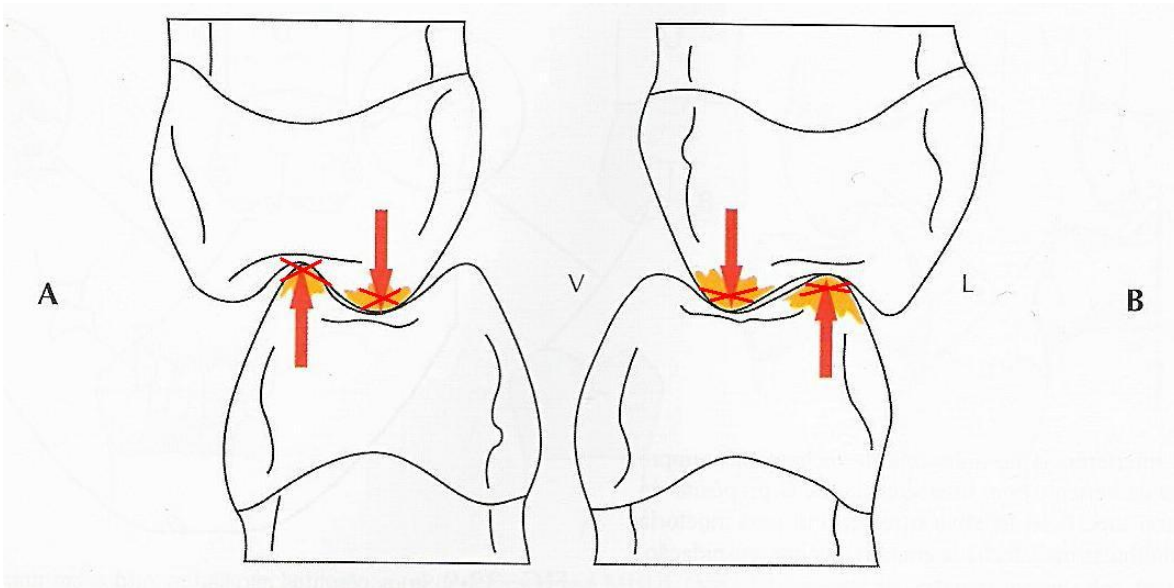
É importante que a dimensão vertical da oclusão em relação cêntrica após o ajuste deve permanecer a mesma oclusão adquirida antes do ajuste.

Obs: Segundo Siebert (1975) (livro Alex Motsch 1985) pôde comprovar, mediante investigações analíticas da oclusão, que na intercuspidação as cúspides

de apoio principal são as vestibulares inferiores. As cúspides linguais



superiores atuam como apoio principal somente quando a pressão mastigatória



ia é muito forte, e em caso contrário, essas cúspides funcionam como apoio adicional. Então, concluiu o autor que, em certos casos, quando houver dúvidas, é razoável ajustar as cúspides linguais superiores do que as vestibulares inferiores. (José dos Santos Junior), assim deve-se dar preferência pelo início do desgaste no arco superior. Existe um porém quando o dente inferior estiver interferindo também em outras posições, desgasta-se sua vertente contactante.

Dentes inclinados

Quando a marca do dente superior está por vestibular à fossa central, desgasta a superfície vestibular do inferior para mover a cúspide lingualmente, se o desgaste pode ser realizado sem remover a ponta de cúspide do contato cêntrico.

Outra possibilidade é quando a marca é do dente superior é lingual à fossa central e se a estabilidade pode ser melhorada, a ponta da cúspide inferior é movida em direção à vestibular, e a cúspide inferior é recontornada desgastando as vertentes linguais para mover o contato em direção vestibular.

Segundo Miranda alguns contatos são esperados a ser encontrados em diferentes pacientes e os respectivos métodos de aplicar o ajuste oclusal são feitos.

. Deve-se saber dos possíveis contatos posterior existente entre os dentes antagonistas, assim, tem-se 3 tipos de contatos a ser classificado:

Tipos de contatos:

1- contato tipo “ A “

- esse contato acontece entre a vertente externa da cúspide vestibular inferior e a vertente interna da cúspide vestibular superior. (VIVI x VIPS).

- o desgaste deve ser realizado na vertente externa da cúspide vestibular inferior, ou seja, na cúspide funcional.

- diminuição da tábua oclusal

- melhoria da morfologia oclusal

2- contato tipo “ C “

- esse contato acontece entre a vertente externa da cúspide palatina superior e a vertente interna da cúspide lingual inferior (VEPS x VILI)

- o desgaste deve ser realizado na vertente externa da cúspide palatina superior, ou seja, na cúspide funcional.

- diminuição da tábua oclusal

- melhoria da morfologia oclusal

3- contato tipo “B”

- esse contato acontece entre a vertente interna da cúspide vestibular inferior e a vertente interna da cúspide palatina superior (VIVI x VIPS)

- já neste caso deve-se desgastar meio à meio pois envolve duas cúspides funcionais de suporte.

* Desvio Contralateral- este tipo de desvio faz com que ocorra o movimento para o lado oposto ao da interferência, e acontece nos contatos tipo A e C.

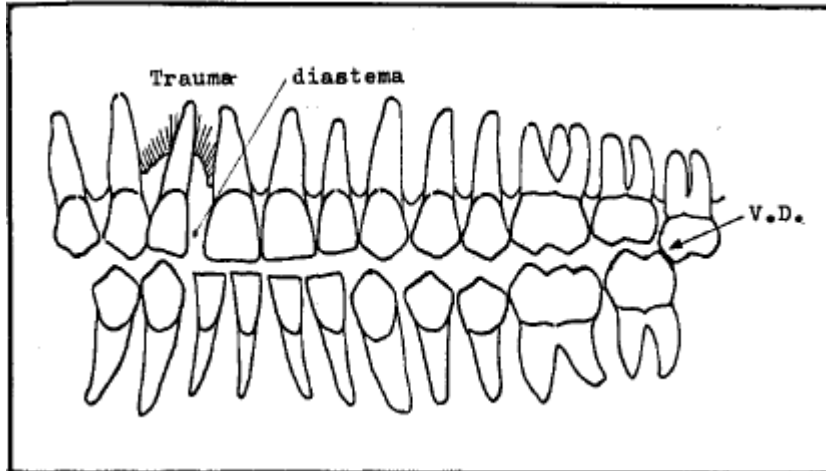
* Desvio Ipsilateral- é o tipo de desvio que ocorre quando a mandíbula se movimenta para o mesmo lado da interferência, e ocorre no contato tipo B.

Um contato importante de ser mencionado é quando ocorre o contato prematuro entre a vertente distal do dente inferior e a vertente mesial do dente superior fazendo com que a mandíbula se projete para frente causando diastemas nos dentes anteriores , conhecida como resultante de Thileman.

É Típico de contato do tipo B. Para efetuar a correção neste caso deve-se efetuar o desgaste meio à meio, ou seja, efetuar o desgaste um pouco na vertente mesial do dente superior e a vertente distal do dente inferior.

Segundo Tetsuo quando se perde o limite de contenção nos dentes posteriores, os dentes anteriores inferiores podem causar um choque com a superfície lingual dos dentes anteriores superiores, os quais passam a funcionar como limite de contenção resultando no aparecimento de trauma e diastemas nesta região.

Muitas vezes um dente posterior estruído ou mal posicionado pode originar uma vertente de deslizamento provocando a deflexão da mandíbula no sentido anterior e oposto à interferência quando em posição de R.C. Este deslizamento causará impacto no sentido diagonal entre os incisivos superiores e inferiores provocando o aparecimento de trauma e diastemas na região anterior superior, conhecido como Lei Diagonal de Thileman.



Lei diagonal de Thileman (Fonte:

OBs: Terminado o ajuste em cêntrica, está proibido mexer nas cúspide de suporte (VIPS). Se houver contato prematuro nos dentes anteriores em cêntrica o ajuste deve ser realizado com o desgaste nos inferiores (incisal ou vestibular); na protrusiva, desgastar concavidade palatina dos superiores.

3- Ajuste as interferências cêntricas primeiro

Alguns fatos justificam esta regra como: pelo ajuste das interferências cêntricas tem-se a opção de melhorar a posição da ponta da cúspide; quando a posição da ponta da cúspide é verificada primeiro, o desgaste oclusal é distribuído mais uniformemente entre as arcadas e ainda se os contornos e a posição da ponta da cúspide são melhoradas primeiro em relação cêntrica, as interferências excêntricas podem ser eliminadas com velocidade.

4- Elimine todos os contatos nas vertentes posteriores; preserve apenas as pontas das cúspides

Com todos os contatos excêntricos nos dentes posteriores eliminados, qualquer vertente posterior que seja marcado em qualquer excursão pode ser eliminada.

Quando as excursões laterais são ajustadas primeiro, a opção da colocação precisa da ponta de cúspide geralmente é perdida ou comprometida, e o ajuste é feito mais nas paredes das fossas apenas, isto é efetivo, mas nem sempre produz uma estabilidade ótima. Se os dentes posteriores irão ser restaurados isso não é tão importante pois as pontas de cúspide podem ser melhoradas nas restaurações.

Interferências na excursão lateral

A trajetória seguida pelos dentes posteriores inferiores quando deixam a relação cêntrica e transitam lateralmente é ditada por dois determinantes, sendo um agindo posteriormente e outro agindo anteriormente. Os movimentos bordejantes dos côndilos agem posteriormente e a guia anterior é o determinante anterior. É importante neste caso que o ajuste seja realizado adequadamente, ou seja, deve-se manipular a mandíbula firmemente para cima na região dos côndilos, para assim poder registrar e eliminar todas as interferências mais superiores que podem ocorrer nas trajetórias bordejantes verdadeiras para os côndilos e o guia anterior.

A não realização deste procedimento pode resultar em uma tendência de deslize ântero-lateral em relação à trajetória lateral bordejante, pois guiando a mandíbula firmemente irá acusar as interferências posteriores que não são

visualizadas no movimento não-guiado. A eliminação, mesmo das interferências minúsculas laterais aos contatos de contenção cêntrica, coloca um fim em muitos problemas oclusomusculares, como o bruxismo.

4.3- Ajuste Oclusal em M.I.H.

A maioria dos pacientes a ROC difere da RC, então o ajuste será feito para se obter uma liberdade de movimento entre OC e RC que é chamado liberdade em cêntrica.

A) Ajuste dos contatos numa relação cúspide à fossa:

1- marcar os contatos entre os dentes com fita marcadora.

2- Ajuste da oclusão:

-prematividade nas vertentes: aplica-se a regra de Jankenson , (1960).

Desgastar qualquer marca nas vertentes de cúspides de suporte (V.I.P.S) ? É importante não desgastar ou polir a ponta de cúspide oposta da fossa para não influenciar na D.V.

- desgaste dos contatos prematuros:

Quando existe um contato prematuro a oclusão é prejudicada pois o contato permanece basicamente no dente interferente, assim após detectar o local de interferência o ajuste é feito por uma ponta montada em forma de roda ou em forma de pêra, com um desgaste proporcionando uma superfície côncava. O ajuste é feito até que as marcas sejam iguais nos contatos sobre os dentes adjacentes, após os contatos estiverem ocluindo equilibradamente é necessário refinar a marca do contato para o tamanho de uma cabeça de alfinete.(tetsuo)

Regra de schuyler (1935) :

Essa técnica foi desenvolvida para pacientes que apresentam função de grupo posterior e situar a onde se situa o contato prematuro: se no superior, ou no inferior. Assim a técnica consiste em o paciente movimentar a mandíbula para o lado da prematuridade como lado de trabalho, se as cúspides de suporte tiverem contato prematuro em M.I.C., e não tiverem nas posições excêntricas, sempre se desgastarão na fossa. Entretanto, se persistir o contato prematuro em posição lateral, desgasta-se a ponta de cúspide inferior.

B) Ajuste dos contatos, cúspide e cristas marginais:

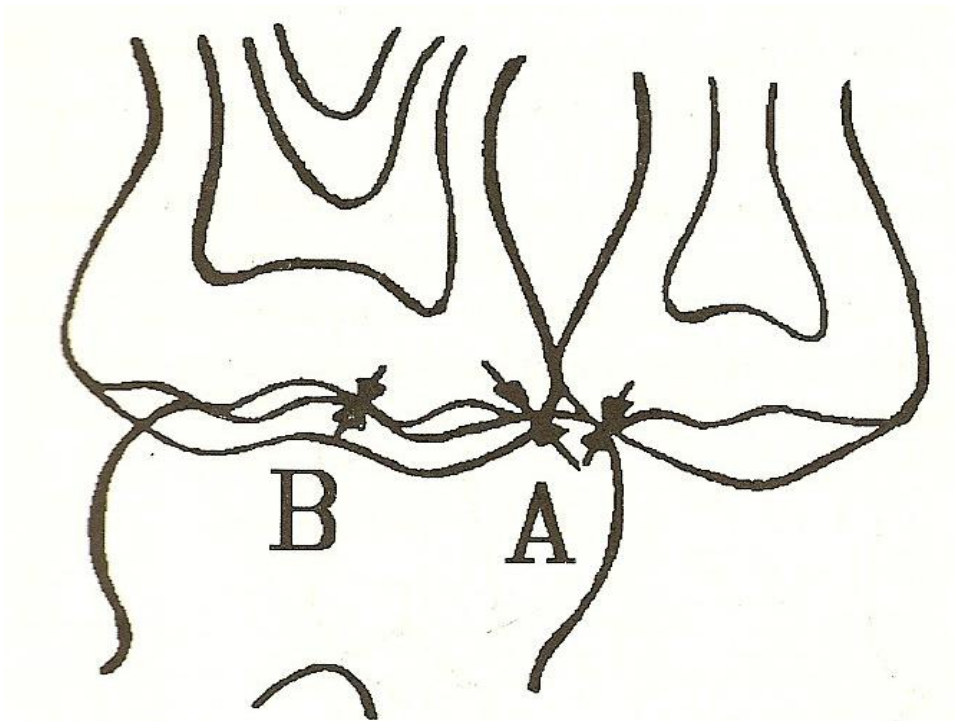
Este contato é aquele em que um dente contata dois dentes, ou seja, uma cúspide contata em duas cristas marginais oponentes. Isso pode produzir um efeito cunha, provocando uma separação dos dentes. Por isso a oclusão nestes casos necessita de fatores de segurança:

- Contatos interproximais fortes
- Área de contenção na loja de cúspide que resulta em força axial.

Quando o paciente apresenta M.I.C. igual RC o desgaste é feito somente na área da crista marginal até que o ponto de contato esteja com uma pressão igual ao dos contatos oclusais dos dentes adjacentes. Já quando apresenta a M.I.C diferente de RC, a ponta de cúspide oponente poderá necessitar de ajuste para promover liberdade. Efetuado através do achatamento da ponta da cúspide entre os dois pontos de contatos marginais.

Segundo P. K. Thomas (1967) no livro de Alex Motsch deve-se evitar o contato cúspide cristas marginais e propõe exclusivamente cúspide fossa. Afirma que o contato cúspide cristas-marginais favorece a abrasão das cúspides cêntricas e poderia ocasionar a impactação alimentar nos espaços interproximais.

Afirma ainda que o contato em cúspide-fossa dirige a força ao longo do eixo do dente, distribuindo-a em toda estrutura de suporte.



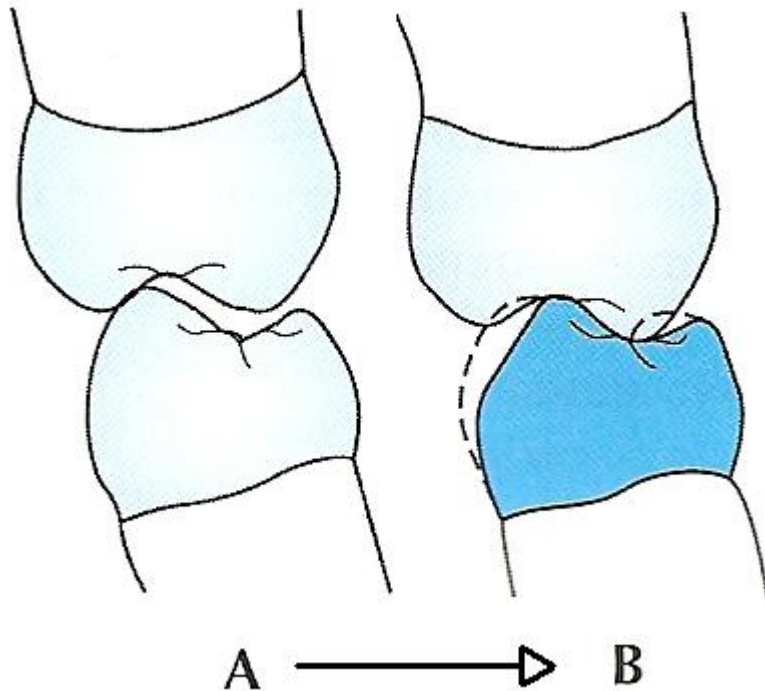
A- Contato entre cúspide e crista marginal / B- Área de contenção

Fonte: Oclusão, José Suzano de Medeiros, Ed. American Med Ltda.

C) Ajuste dos contatos entre cúspide a plano inclinado (vertente):

São prematuridades mais danosas às estruturas de suporte porque originam componentes horizontais podendo assim originar um deslocamento dentário:

- 1- desgastar levemente o plano inclinado formando uma plataforma que possibilite a cúspide oponente contatar, resultando uma carga axial.
- 2- Pode-se realizar um tratamento ortodôntico ou desgastar a cúspide para mover em ambos os casos a cúspide em direção ao centro da fossa.



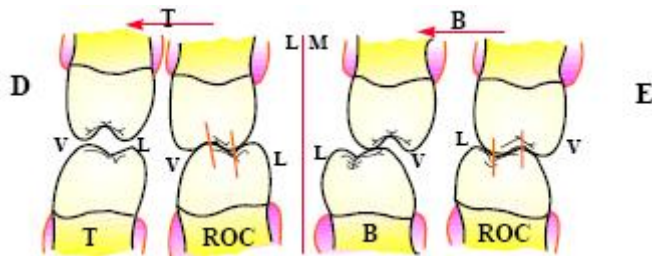
O desgaste na porção vestibular dos inferiores posiciona a ponta de cúspide no centro. (Pitty)

ELIMINANDO INTERFERÊNCIAS EXCURSIVAS

Essas interferências podem ser divididas em:

- 1- interferências protrusivas.
- 2- Interferências do lado de trabalho.
- 3- Interferências do lado de não trabalho.

É necessário eliminar primeiro as interferências em balanceio, e então as interferências em trabalho, para assim por ultimo poder eliminar as interferências em protrusivas. Sempre finalizar primeiro os contatos de contenção estáveis antes de ajustar as excursões.



Interferências no lado de balanceio (conduta terapêutica – ajuste oclusal por desgaste seletivo_ Fernandes Neto, A.J., et. al.)

Método para detectar as interferências nas excursões laterais.

É realizado uma manipulação para garantir que não exista nenhuma interferência nos movimentos bordejantes mesmo que o paciente não realize estes movimentos naturalmente na sua oclusão, pois qualquer interferência pode ser propicia ao bruxismo.

1- coloca-se a mandíbula em relação cêntrica e verifica-se com o teste do carregamento.

2- fecha-se a arcada em relação cêntrica até o primeiro ponto de contato. (para o desgaste nas excursões laterais, as interferências em R.C. devem já estar ajustadas)

3- fazer uma pressão para cima no côndilo de trabalho.

4- pedir para o paciente deixar que guie a sua mandíbula para a esquerda (ou direita). Pode ser necessário que o paciente ajude, mas não relaxe a pressão para cima no côndilo do lado de trabalho.

5- com o auxilio de um assistente se faz o registro das interferências com uma fita e é importante que os dentes estejam bem secos. Deslize a mandíbula para a

posição bordejante mais externa, e deixe que o paciente aperte firme em relação cêntrica.

AJUSTANDO A GUIA ANTERIOR

Objetivos:

- contatos de contenção estáveis em todos os dentes anteriores.
- contato contínuo da cêntrica até as bordas incisais em quantos dentes anteriores for possível durante as excursões.
- guia anterior em harmonia com o envelope de função normal
- desocclusão imediata em todos os dentes posteriores tão logo a mandíbula deixe a R.C. em qualquer excursão.

PASSOS PARA O AJUSTE DA GUIA ANTERIOR

- 1- Contatos de contenção estáveis em todos os dentes anteriores, se possível em R.C.
- 2- O contato cêntrico deve ser estendido para frente, permitindo um fechamento delicado não-guiado nas paradas cêntricas sem que haja uma colisão nas vertentes linguais primeiro, para se fazer isso é usado uma fita marcadora interposta entre os dentes anteriores no momento do fechamento da mordida, se a marcação resultante se estender sobre uma vertente muito inclinada, deve-se realizar um desgaste suficiente para que no momento do fechamento da mordida não provoque um efeito cunha, isto é chamado de cêntrica longa e requer no mínimo 0,5 mm.

- 3- É necessário que mais de um dente anterior suporte as forças no momento em que a mandíbula deslize anteriormente, para isso pode ser feito desgaste, mas sempre lembrando de não desgastar muito o esmalte, o que em certos casos pode ser indicado a necessidade de uma movimentação ortodôntica conjugada.

INTERFERÊNCIAS PROTRUSIVAS

A regra para eliminação destas interferências diz que quando existem está indicado o desgaste este deve ser realizado nas vertentes distais dos superiores ou, em alguns casos, a vertente mesial dos dentes inferiores.

Para a verificação destas interferências o profissional deve posicionar a mandíbula do paciente em R.C. e pedir para este desliza-la para frente e para trás, isso para assegurar que os côndilos fiquem contra a eminência durante o movimento.

A desocclusão posterior na protrusão é realizada pela guia anterior e pelo movimento inferior dos côndilos em protrusão;

Deve-se ter em mente ao realizar os ajustes que a anatomia das arcadas se estreitam da região posterior para a anterior, e assim quando se realiza a protrusão da mandíbula as cúspides vestibulares dos dentes inferiores realizam uma trajetória diagonal em relação aos dentes inferiores. Os desgastes das interferências devem ser côncavos nas vertentes distais superiores ou das vertentes mesias inferiores.

Quando ao se realizar o ajuste em protrusão , e não se conseguiu a eliminação das dores ao finaliza-lo, problema pode estar em interferências não diagnosticadas nos últimos molares, pois estes dentes podem estar abalados

sofrendo intrusão ou são movimentados para que os outros dentes entrem em contato sem criar um deslize.

Existindo o problema após se pensar que o ajuste estava completo pode-se proceder da seguinte forma:

- 1- Secar as oclusais dos dentes posteriores completamente.
- 2- Usar uma fita vermelha nova sobre as oclusais dos dentes posteriores, um lado de cada vez.
- 3- Com uma manipulação bilateral, coloca-se a mandíbula em R.C. com uma pressão firme nos côndilos.
- 4- com a pressão nos côndilos, pede-se para o paciente fechar depressa os dentes e que mastigue depressa o mais rápido que puder.
- 5- mantendo a pressão nas ATMs , pede-se para o paciente movimentar em todas as direções o mais firme possível.
- 6- remove-se a fita vermelha e insere-se uma fita preta nova. Coloca-se em R.C. e oclui-se os dentes levemente.
- 7- Desgastar tudo o que estiver em vermelho e deixar as marcações em preto.

Existem maneiras de saber se os contatos dentários deflectivos prematuros ainda estão presente, isto é possível através do teste de fechamento e o uso de uma placa anterior desprogramadora.

TESTE DE FECHAMENTO

É um teste muito simples, o paciente tem que fechar os dentes e apertá-los firmemente, se sentir dor é porque o ajuste está incompleto. O paciente deve

fechar a boca rapidamente e com firmeza e realizar movimentos em todas as direções, sempre fazendo o carregamento das articulações pelo profissional. A dor ou o rangido durante esse teste são sinais de interferências.

PLACA ANTERIOR DESPROGRAMADORA

Esta placa deve fazer a desocclusão total dos dentes posteriores e assim também a eliminação do desconforto se a origem for relacionada à oclusão.

REGRA DOS TERÇOS: (é uma regra descrita por Miranda que é bem pratica)

Esta regra utilizada para a identificação da possibilidade do tratamento através do ajuste oclusal em dentes posteriores onde as vertentes internas destes dentes são divididas em três partes a partir do centro da fossa, assim quando se efetua a marcação do contato oclusal esses terços indicaram as possibilidades de tratamento. O contato no primeiro terço próximo à fossa mostra que o ajuste oclusal está indicado, já a marcação no segundo terço indica que o ajuste oclusal pode ser contra-indicado sendo o tratamento através da ortodontia ser a melhor opção. Quando a marcação esta no terceiro terço, próximo a ponta de cúspide o ajuste oclusal através do desgaste seletivo está totalmente contra-indicado.

- Existem várias outras contra-indicações do ajuste oclusal como:

1- acentuada classe 2 (o desgaste acentua a classe 2)

2- acentuada mordida aberta

3- sintomas agudos músculo- ATM (medicação e placa miorelaxante é a indicação)

- 4- paciente com estresse emocional (medicação, placa ou indicação médica)
- 5- mordida aberta devido a hábitos de língua - tongue thrust (ortodontia e terapia miofuncional)
- 6- antes do tratamento ortodôntico ou cirúrgico
- 7- profundo trespasse vertical (ortodontia ou cirurgia ortognática são indicados)
- 8-quando o ajuste diagnóstico diz NÃO:
 - redução exagerada do dente
 - relacionamento inadequado da guia anterior
 - falta de estabilidade oclusal
 - alteração inaceitável de DV

TÉCNICA CÚSPIDE- FOSSA (É uma técnica prática descrita por Miranda)

O paciente apresentando as devidas condições necessárias ao procedimento do ajuste oclusal , tais condições citadas anteriormente, parte-se para o ajuste propriamente dito.

Primeiro- em posição cêntrica, é ajustado as cúspides de suporte, ou seja, vestibular de inferior e palatina de superior.

- migrar a marca prematura para a ponta de cúspide
- deslocar a ponta de cúspide para ocluir na fossa do dente oponente
- diminuir a tábua oclusal- força axial
- aprimorar a anatomia dental
- melhorar a forma e contorno do dente

OBs 1: uma vez removida uma suficiente estrutura de esmalte e ainda não conseguimos migrar a ponta de cúspide para o centro da fossa, podemos ajustar a vertente antagonista da cúspide de balanceio.

OBs 2: uma vez que o contato tenha migrado para a ponta de cúspide mas o dente está ainda em prematuridade em cêntrica e lateralidade, desgatar a ponta de cúspide e se tiver alta em cêntrica e não pegar em lateralidade, desgastar a fossa oponente.

A tempo, vale salientar que William H. McHorris , professor assistente da universidade de Tennessee sugere uma técnica de remoção dos segmentos posteriores dos modelos montados no articulador depois de capturada a dimensão vertical do paciente em MHI. Então, inicia-se os ajustes excêntricos dos dentes anteriores sem as interferências dos posteriores antes dos ajustes cênicos. Dessa forma, resulta em uma menor remoção de estrutura dentaria. Utilizando tal abordagem, as interferências excêntricas podem ser ajustadas primeiro e os contatos de relação cêntrica desejados, ajustados depois. Esta teoria é válida somente quando existe um alinhamento dos dentes anteriores podendo assim medir a verdadeira dimensão vertical do paciente.

CONCLUSÃO:

Ao se terminar o ajuste oclusal no paciente através da realização dos procedimentos devidamente corretos deve ser feita uma avaliação final do ajuste oclusal onde alguns itens devem ser levados em consideração para se fazer a avaliação como:

- não deve existir maloclusão deflectiva, assim, em RC coincide com a MHI.

- todas as cúspides de suporte devem ter o ponto de contato no fundo da fossa oponente, numa superfície plana
- a morfologia oclusal deve melhorar com a introdução de sulcos e as cúspides pontiagudas para melhorar a eficiência mastigatória
- a tábua oclusal é diminuída com as modificações nas cúspides de suporte
- o paciente deve apresentar liberdade de movimentos em todas as direções excêntricas
- o paciente deve desocluir todos os dentes posteriores imediatamente em qualquer movimento fora da oclusão cêntrica (OC = RC) ou ter uma cêntrica longa para permitir que os dentes anteriores possam desocluir os posteriores sem interferência
- o paciente deve sentir conforto e possuir contatos bilaterais, simultâneos e estáveis

Todas as superfícies desgastadas devem ser polidas e receber uma aplicação de flúor

REFERÊNCIAS BIBLIOGRAFICAS:

AMAR, Salomon ; HAN, Xiaozhe The impact of periodontal infection on systemic diseases **Med Sci Monit**, 2003; 9(12):RA291-299.

ÁVILA – FIGUEROA, C et al. Prevalência de infecciones nosocomiales em niños : excuesta de 21 hospitales em México. **Salud Pública Mex** 1999, 41: 528-55.

BAGRAMIAN,RA ; HELLER RP Dental health assessment of a population of nursing home residents. **J Gerontology** 1977;32:168-74.

BARNETT, ML. The oral-systemic disease connection (an update for the practicing dentist). **J Am Dent Assoc** 2006;137 (suppl 2):55-6S.

Dawson, Peter E. Oclusão Funcional- Da ATM ao Desenho do sorriso, Editora Santos ,2008

DEBORA, Mathews Periodontal Medicine:A new paradigm **J Can Dent Assoc** 2000; 66:488-91.

EL-SOLH, A. et al. Etiology of severe pneumonia in the very elderly. **Am J Respir Crit Care Med** 2001;163:645-651.

FINEGOLD, SM. Aspiration pneumonia. **Rev Infect Dis** 1991;13:S737-42.

FOURRIER, F et al. Colonization of dental plaque: a source of nosocomial infections in intensive care unit patients. **Crit Care Med** 1998;26:301-8.

GILIO, A.E. et al. Risk factors for nosocomial infections in critically ill pediatric population : a 25 month prospective cohort study. **Inf control Hosp. Epidemiol.** 2000; 21:340-2.

HAFFAJEE, AD, SOCRANSKY, SS. Microbial etiological agents of destructive periodontal diseases. **Periodontol 2000** 1994;5:78-111.

JOHANSON, WG et al. Nosocomial respiratory infections with gram-negative bacilli : the significance of colonization of the respiratory tract. **Ann Intern Med** 1972;77:701-6.

JIN, LJ ; CHIU, GKC ; CORBET,EF Are periodontal diseases risks factors for certain systemic disorders – what matters to medical practitioners **Hong Kong Med J** Vol 9 No 1 February 2003.

LIMEBACK, Hardy Implications of Oral Infections on Systemic Diseases in the Institutionalized Elderly With a Special Focus on Pneumonia. **Annals of Periodontology** Vol. 3. No.1 . July 1998;263-75.

LI, Xiaojing; KOLLTVEIT, Kristin M. ; TRONSTAD, Leif ; OLSEN, Ingar Systemic diseases caused by oral infections **Clinical Microbiology Reviews**,oct. 2000,p.547-558).

MOJON, P et al. Oral health and history of respiratory tract infection in frail institutionalised elders. **Gerodontologist** 1997;14:9-16.

O'REILLY, PG ; CLAFFEY, NM. A history of oral sepsis as a cause of disease. **Periodontology 2000** 2000;23:13-18.

PAGE, Roy. The pathobiology of periodontal disease may affect systemic diseases : inversion of a paradigm. **Annals of Periodontology** Vol. 3. July 1998;109-119

POTTER, RT et al. The bacteriology of the lower respiratory tract. Bronchoscopic study of 100 clinical cases. **Am Rev Respir Dis** 1968;97:1051-61.

RUSSEL, SL et al. Respiratory pathogen colonization of the dental plaque of institutionalized elders. **Spec Care Dent** 1999;19:1-7.

SCANNAPIECO, Frank A. Relationship Between Periodontal and Respiratory Diseases. **Cohen, Genco Periodontal Medicine**, p.83-97).

SCANNAPIECO, Frank A. Respiratory disorders and periodontal disease **Journal of Canadian Dental Association** 2002, Vol 68, No. 3 p. 188-192).

TERPENNING, M et al. Bacterial colonization of saliva and plaque in the elderly. **Clin Infect Dis** 1993;16 suppl:314-6.

TURRINI, R.N.T. **Infecção hospitalar e mortalidade em hospital pediátrico**. 1996. Dissertação – Faculdade de Saúde Pública da Universidade de São Paulo.

#####